REVISTA CIENTÍFICA DE LA FEDERACIÓN MEXICANA
DE OTORRINOLARINGOLOGÍA Y CIRUGÍA DE CABEZA Y CUELLO A.C

OTORRINO

ISSN: 2395-8839 Vol.2
NUM.10 ENERO - ABRIL 2021

PROTOCOLO DE SELECCIÓN DE PACIENTES PARA SOMNOENDOSCOPIA.
Dr. Rodolfo Lugo Saldaña, Dr. Rodrigo Michel Salazar

REVISIÓN DE RESULTADOS DEL USO DEL SUB – GALATO DE BISMUTO EN CIRUGÍA ADENO – AMIGDALINA 1991 - 2021.
Dr. Lorenzo Curiel Aceves

COLESTEATOMA EN PACIENTE CON MICROTIA: REPORTE DE UN CASO.
Dra. Yara Yazmín Ursiel Ortega, Dr. Diego Alonso Herrera Martínez, Dr. Antonio Herrera Ortíz, Dr. Diego González Hernández, Dra. Yenedith Alicia Castañeda Huerta

MANEJO ENDOSCÓPICO DEL GLOMUS TIMPÁNICO: REPORTE DE UN CASO.
Dr. Diego González Hernández, Dr. Antonio Herrera Ortiz, Dr. Marco Vinicio Rojas Guerrero, Dr. Francisco Omar Jiménez Ascencio, Dra. Yara Yazmín Ursiel Ortega, Dra. Miriyam Alejandra Arriaga Rubio

RINOSINUSITIS CRÓNICA FÚNGICA NO INVASIVA: REPORTE DE UN CASO.
Dr. Carlos Eduardo Márquez Romero, Dra. Zyanya Zoey Ruiz Anzar, Dr. Antonio Herrera Ortiz, Dr. Francisco Omar Jiménez Ascencio, Dra. Yara Yazmín Ursiel Ortega

DIAGNÓSTICO DIFERENCIAL DE UN TERATOMA CERVICAL QUE SIMULA UN QUISTE TIROGLOSO: REPORTE DE UN CASO.
Dr. Ramón Pérez Ramírez, Dr. Carlos Andrés López Fabila, Dr. Moisés Humberto Capilla García, Dr. Eduardo Alfredo Martínez Montesano, Dr. J. Álvaro Victoria Hernández, Dr. Arnulfo Cornejo Suárez

CALIDAD DE VIDA EN PACIENTES LARINGECTOMIZADOS DEL INSTITUTO JALISCIENSE DE CANCEROLOGÍA DE ENERO DEL 2015 A ENERO 2020.
Dra. Carolina Carrillo Hernández, Dr. Juan José Soto Ávila, Dr. Enrique Gerardo Ortiz Hernández, Dr. José Alfonso Cruz Ramos, Dr. Carlos M. Radillo Martínez Sandoval

FESORMEX

www.fesormex.com

ZyXem®
Levocetirizina

EL ANTIHISTAMÍNICO CON SENTIDO

SU ALIADO CONTRA LA **RINITIS ALÉRGICA**

Inicio de acción a los 30 min., alivio de los síntomas en rinitis alérgica:[1,2]

89%
Estornudos

90%
Rinorrea

99%
Prurito nasal

83% de alivio de la congestión nasal[2]

Mínimos efectos sedantes. No afecta las funciones cognitivas y psicomotoras[3]

1 toma al día[4,5]

SOLUCIÓN
200 mL

Con agradable sabor a tutti frutti

Reg. Núm. 282M2016 SSA IV

GOTAS
20 mL

Reg. No. 637M2003 SSA IV

TABLETAS
Caja con 10 y 30

Reg. No. 282M2016 SSA IV

Referencias: 1. Canonica GW, Blaiss M. Antihistaminic, anti-inflammatory, and antiallergic properties of the non-sedating second-generation antihistamine desloratadine: a review of the evidence. *World Allergy Organ J.* 2011 Feb;4(2):47-53. **2.** Potter PC; Study Group. Levocetirizine is effective for symptom relief including nasal congestion in adolescent and adult (PAR) sensitized to house dust miles. *Allergy.* 2003;58(9):893-899. **3.** Walsh GM. Toe. Anti-inflammatory effects of levocetirizine - are they clinically relevant or just an interesting additional effect? Allergy, Asthma, and Clinical immunology. *Official Journal of the Canadian Society of Allergy and Clinical immunology.* 2009;5(1):14. **4.** Información para prescribir Zyxem® solución. **5.** Información para prescribir Zyxem® tabletas.

ESR EMPRESA SOCIALMENTE RESPONSABLE

No. de entrada: 193300202C4812

Material dirigido al profesional de la salud.

CHINOIN®

REVISTA CIENTÍFICA DE LA FEDERACIÓN MEXICANA
DE OTORRINOLARINGOLOGÍA Y CIRUGÍA DE CABEZA Y CUELLO A.C

OTORRINO

www.fesormex.com

FEDERACIÓN MEXICANA DE OTORRINOLARINGOLOGÍA Y CIRUGÍA
DE CABEZA Y CUELLO A.C.

DIRECTORIO

Fundador
Dr. Javier Dibildox Martínez

Director y Editor
Dr. Arturo Alanís Ibarra

Co editor
Dr. José Regino Montoya Valdez

Comité Editorial
Dr. Pablo Julián Medina Sánchez
Dr. Andrés Sánchez González
Dr. Isaac Montoya Hernández
Dr. Luis Humberto Govea Camacho
Dr. Jesús Reynoso Othón
Dr. Javier Medina Rodríguez

Asesores del Comité Editorial
Dra. Tania Shi (Brasil)
Dra. Jaqueline Alvarado (Venezuela)
Dr. Pablo Stolovitzky (USA)
Dr. Ignacio Osuna Ramírez (México)

Representante en Venezuela
Dr. Juan A. Chiossone K.

Representante en Colombia
Dr. José Alberto Prieto Rivera

Publicado por la Federación Mexicana de Otorrinolaringología y Cirugía de Cabeza y Cuello A.C
Presidente
Dr. J. Regino Montoya Valdez
Vicepresidente
Dr. Carlos M. Radillo Martínez Sandoval
Secretario
Dr. Andrés Sánchez González
Tesorero
Dr. José Antonio González González

OTORRINO. REVISTA CIENTÍFICA DE LA FEDERACIÓN MEXICANA DE OTORRINOLARINGOLOGÍA Y CIRUGÍA DE CABEZA Y CUELLO A.C., Vol 2, No. 10, enero - abril 2021, es una publicación cuatrimestral editada por la Federación Mexicana de Otorrinolaringología y Cirugía de Cabeza y Cuello A.C. Córdoba No. 2394, Col. Jardines Providencia, Guadalajara, Jalisco. C.P. 44630 México. Tel. (333) 817-7934, www.fesormex.com, fesormex@fesormex.com. Responsable: Dr. José Regino Montoya Valdez. Reserva de Derechos al Uso Exclusivo: No. 04-2014-093011003300-102. ISSN: 2395-8839, ambos otorgados por el Instituto Nacional del Derecho de Autor, Licitud de Título y Contenido: No. 16365, otorgado por la Comisión Calificadora de Publicaciones y Revistas Ilustradas de la Secretaría de Gobernación. Impresa por Prometeo Editores S.A de C.V. Libertad 1457, Colonia Americana C.P. 44160 Guadalajara Jalisco. Diseño y diagramación por Javier Salazar. Este número se terminó de imprimir el 30 de Abril de 2021 , con un tiraje de 1000 ejemplares.

Las opiniones expresadas por los autores no necesariamente reflejan la postura del editor de la publicación.

Queda estrictamente prohibida la reproducción total o parcial de los contenidos e imágenes de la publicación sin previa autorización de la Federación Mexicana de Otorrinolaringología y Cirugía de Cabeza y Cuello A.C.

CONTENIDO

INFORMACIÓN A LOS COLABORADORES 3

MENSAJE DEL DIRECTOR Y EDITOR 4
Dr. Arturo Alanis Ibarra

PROTOCOLO DE SELECCIÓN DE PACIENTES PARA SOMNOENDOSCOPIA. 5
Dr. Rodolfo Lugo Saldaña
Dr. Rodrigo Michel Salazar

REVISIÓN DE RESULTADOS DEL USO DEL SUB – GALATO DE BISMUTO EN CIRUGÍA ADENO – AMIGDALINA 1991 - 2021. 13
Dr. Lorenzo Curiel Aceves

COLESTEATOMA EN PACIENTE CON MICROTIA: REPORTE DE UN CASO. 19
Dra. Yara Yazmín Ursiel Ortega
Dr. Diego Alonso Herrera Martínez
Dr. Antonio Herrera Ortíz
Dr. Diego González Hernández
Dra. Yenedith Alicia Castañeda Huerta

MANEJO ENDOSCÓPICO DEL GLOMUS TIMPÁNICO: REPORTE DE UN CASO. 23
Dr. Diego González Hernández
Dr. Antonio Herrera Ortiz
Dr. Marco Vinicio Rojas Guerrero
Dr. Francisco Omar Jiménez Ascencio
Dra. Yara Yazmín Ursiel Ortega
Dra. Miriyam Alejandra Arriaga Rubio

RINOSINUSITIS CRÓNICA FÚNGICA NO INVASIVA: REPORTE DE UN CASO. 28
Dr. Carlos Eduardo Márquez Romero
Dra. Zyanya Zoey Ruiz Anzar
Dr. Antonio Herrera Ortiz
Dr. Francisco Omar Jiménez Ascencio
Dra. Yara Yazmín Ursiel Ortega

DIAGNÓSTICO DIFERENCIAL DE UN TERATOMA CERVICAL QUE SIMULA UN QUISTE TIROGLOSO: REPORTE DE UN CASO. 34
Dr. Ramón Pérez Ramírez
Dr. Carlos Andrés López Fabila
Dr. Moisés Humberto Capilla García
Dr. Eduardo Alfredo Martínez Montesano
Dr. J. Álvaro Victoria Hernández
Dr. Arnulfo Cornejo Suárez

CALIDAD DE VIDA EN PACIENTES LARINGECTOMIZADOS DEL INSTITUTO JALISCIENSE DE CANCEROLOGÍA DE ENERO DEL 2015 A ENERO 2020. 40
Dra. Carolina Carrillo Hernández
Dr. Juan José Soto Ávila
Dr. Enrique Gerardo Ortiz Hernández
Dr. José Alfonso Cruz Ramos
Dr. Carlos M. Radillo Martínez Sandoval

INFORMES E INSCRIPCIONES
FEDERACIÓN MEXICANA
DE OTORRINOLARINGOLOGÍA
Y CCC (FESORMEX)
Córdoba 2394
Col. Jardines Providencia 44630
Guadalajara, Jal.
TEL: (33) 38177934 EXT. 115
FAX. (33) 38170570 EXT 109
fesormex@fesormex.com
www.fesormex.com

RESERVACIONES DE HOTEL

CONGREMEX
Córdoba 2394
Col. Jardines Providencia 44630
Guadalajara, Jal.
Teléfono: (33) 38170482 ext. 107
congremex2@gmail.com

Revista Médica Otorrino de la FESORMEX
revistaotorrino@fesormex.com

La revista médica OTORRINO es el órgano oficial de la Federación Mexicana de ORL y CCC (FESORMEX).

Acepta para su publicación trabajos científicos en el área de la Otorrinolaringología, Cirugía de Cabeza y Cuello y disciplinas afines. Dichos trabajos serán evaluados por el Comité Editorial, el cual podrá aceptar, rechazar y realizar correcciones ortográficas y/o gramaticales previas a su publicación.

Los autores deberán enviar a la sede del Comité Editorial el original y copia del trabajo que tendrá una extensión máxima de 20 cuartillas tamaño carta, escrito con letra Arial 12 con espacio entre líneas 1.5 y con márgenes de 2.5cms. En todos sus lados, incluyendo ilustraciones, graficas, cuadros y referencias bibliográficas. Las fotografías serán en formato Jpeg de preferencia a color . En la parte superior de cada hoja se escribirá el nombre del primer autor y el titulo del trabajo. En la parte superior derecha se anotará el número de página.

Primera Página:

Título del Trabajo, los nombres completos de los autores con sus grados académicos, con el autor principal escrito en primer lugar; el nombre de la institución donde fue elaborado y la dirección de los autores.

Segunda Página:

El resumen del trabajo en español e inglés, escrito en forma concisa, que incluya el problema, el método de estudio, resultados, conclusiones y la relevancia del trabajo y, al pie del resumen, tres palabras clave.

Tercera Página y subsiguientes

El texto se presentará un escrito continuo, con los siguientes puntos.

1.- Introducción
2.- Material y Métodos
3.- Resultados
4.- Discusión
5.- Conclusiones
6.- Gráficas, cuadros (tablas), Fotografías
7.- Referencias bibliográficas

PUBLICACIÓN DE UN CASO CLÍNICO

Primera pagina

Título (que refleje lo que se está presentando) los nombres completos de los autores con sus grados académicos, con el autor principal escrito en primer lugar; el nombre de la institución donde fue elaborado y la dirección de los autores.

Segunda Página

El resumen del trabajo en español e inglés, escrito en forma concisa, debe tener una descripción muy breve del caso clínico destacando la importancia y el motivo de la publicación; al pie del resumen, tres palabras clave.

Tercera Página y subsiguientes

El texto se presentará un escrito continuo, con los siguientes puntos.

1.-Introducción aquí debe de describir el contexto de la relevancia en términos epidemiológicos como frecuencia o rareza, gravedad clínica o alguna diferencia en su presentación habitual de la enfermedad en cuestión y /o tratamiento.
2.-Descripción del Caso: Debe de ser descrito con fundamentación para su credibilidad, el cuadro clínico y el proceso diagnóstico claro, que el diagnóstico es el correcto comentar como se llegó a dicho diagnóstico comentar diagnósticos diferenciales si así lo cree conveniente en caso de tratamiento justificar el porqué de esta elección. En este punto van las fotografías, los estudios paraclínicos.
3.-Discusión y Comentarios: Resaltar porque la importancia de publicar el caso clínico, enfatizar por qué el caso es distinguible; aclarar los aspectos discutibles y señalar lo que se puede aprender de él, si es posible dar un mensaje de los aspectos educativos y la experiencia del mismo.
4.Conclusiones y Recomendaciones: comentar y describir las líneas de manejo de este tipo de situación, así como las recomendaciones en casos similares o también las líneas de investigación, todo tratado con cautela.
5.-Referencias bibliográficas: referencias pertinentes para avalar todo lo descrito.

La exactitud de las citas bibliográficas será responsabilidad de los autores. Se enlistarán según su orden de aparición en el texto y deberán ajustarse a las siguientes normas:

PARA ARTÍCULOS EN REVISTAS

1.- Apellido(s), sin coma, inicial(es) de (los) nombre (es). Coma, si hay más de un autor, dos puntos si es el último.
2.- Título completo del artículo citado. Punto.
3.- Nombre de la revista abreviado según lo especifica el Index Medicus, sin punto después de cada palabra abreviada, sin coma y con letras itálicas.
4.- Año de publicación. Punto y coma.
5.- Número de volumen, dos puntos.
6.- Página inicial y página final, separadas por un guión punto.

Ejemplo: Bercovier H, Fattal B, Shuval HF. Legionaries disease: unusual clinical and laboratory features. Ann Inter Med 1981; 93: 240-243.

PARA LIBROS:

1.- Apellido(s), sin coma, inicial(es) de(los) nombre(s) de los autores del capítulo. Coma, si hay más de un autor, dos puntos si es el último.
2.- Título del trabajo o capítulo. Punto
3.- Apellido(s), sin coma, inicial(es) de (los) nombre(es) de los editores. Entre paréntesis (ed), dos puntos. Si no desea citar un capítulo en especial, omitir 2,3, y 4.
4.- Título del libro. Pagina inicial y página final separadas por un guión. Punto Número abreviado de la edición seguidos de la palabra "ed". Coma. Año de publicación. Coma.
5.- Nombre completo de la casa editorial. Punto. Ciudad y estado donde radica la misma. Punto.

Ejemplo: Roberts PB: Viridians and beta hemolytic streptococci. En Mandell G, Douglas RG, Bennet JE (ed). Principles and practice of infectious diseases. 432.456. 2nd. Ed. 1989, John Wiley &Sons, Inc. New York, N.Y.

Los cuadros (tablas), graficas, esquemas, fotografías y trasparencias se ordenarán con números arábigos, con su respectivo pie de figura y con una flecha señalar la parte superior de la ilustración.

La responsabilidad del contenido publicado será exclusivamente del autor o autores del mismo.

MENSAJE DEL DIRECTOR Y EDITOR

Iniciaré este mensaje con dos frases de Hipócrates la primera: "La fuerza natural dentro de cada uno de nosotros es el mayor sanador de todo"; la segunda: "El paciente debe combatir la enfermedad junto con el médico." Esto nos hace recordar de los recursos inmunológicos, naturales, genéticos, de género y raza, pero también individuales que nos permiten combatir una enfermedad y que esta se comporte de manera diferente en cada de uno de nosotros, por lo que Hahnemann fraseó que "No hay enfermedades sino enfermos", pero al mismo tiempo la segunda frase de Hipócrates, nos hace recordar que no se puede dejar atrás la influencia de la intervención oportuna del médico el cual actualmente interviene no solo con el conocimiento sino con el arsenal de medicamentos y tecnológicos así como los recursos de infraestructura con los que contemos para contender la batalla con la enfermedad , siendo estos muy importantes y hacen una gran diferencia para tratar y aliviar o no a los pacientes, ahora en la pandemia que nos ha afectado y sigue afectando se ha hecho más notorio esta última situación es decir "Con que contamos".

Pero si se hace un acto de reflexión además del arsenal tecnológico y los recursos estructurales; el conocimiento del médico interfiere en gran medida ya que existen dos cosas según nos dice esta tercera frase del mismo Hipócrates, "Ciencia y opinión", la primera engendra conocimiento, la última ignorancia, esto es una realidad, entre mayor conocimiento tengamos seremos más resolutivos, también debemos de ser cautos en nuestros comentarios y quehacer como médicos, que todo lo que hagamos sea científico basado en la ciencia y no en la ocurrencia. Actualmente nuestra profesión enfrenta muchos retos de conocimiento, tecnológico, sociales, Legales y hasta políticos, debido a todas estas implicaciones, las exigencias son cada vez mayores y tenemos la obligación de ser más eficientes cada día, por lo que terminaré con una cuarta frase de Hipócrates que dice: "La vida es breve, el arte es largo, la oportunidad fugaz, la experiencia engañosa y el juicio difícil".

Hasta la próxima

Dr. Arturo Alanís Ibarra
Director y Editor

Correspondencia: revistaotorrino@fesormex.com

PROTOCOLO DE SELECCIÓN DE PACIENTES PARA SOMNOENDOSCOPIA

(MONTERREY STAIRWAY SLEEP SURGERY PROTOCOL)

AUTORES

Dr. Rodolfo Lugo Saldaña*

Dr. Rodrigo Michel Salazar **

*Profesor Titular
Diplomado y Curso de Alta Especialidad en Desórdenes Respiratorios del Sueño y Rinología Aplicada ISSSTE
Monterrey N.L México

**Residente
Curso de Alta Especialidad en Desórdenes Respiratorios del Sueño y Rinología Aplicada ISSSTE

INTRODUCCION

La endoscopia de sueño bajo sedación o DISE (drug induced sleep endoscopy) inicio a principios de la década de los 90 del siglo XX, con el reporte de Croft & Pringle del Reino Unido, poco después fue haciéndose más popular en los centros de atención a pacientes con desordenes respiratorios del sueño.

En esa ocasión se le realizaba una exploración a los pacientes bajo sueño inducido con midazolam, la técnica ha estado evolucionando y se han utilizado más variantes de sedantes, siendo el más popular el propofol aunque se pueden utilizar otros tipos de medicamentos como la dexmetomedina o la ketamina o combinaciones de ellas. Con bomba de infusión o en bolo y apoyados con monitores de plano de sedación como lo son el índice bi-espectral.

El propósito de este reporte es proporcionar al médico experto en Otorrinolaringología las pautas de indicación de la somnoendoscopía o DISE por sus siglas en ingles. Dando énfasis que es una herramienta de exploración en pacientes ya diagnosticados y a los cuales ya se les ofreció la primera línea de tratamiento, en ningún momento se debe realizar o indicar una somnoendoscopía en un paciente sin un estudio de sueño previo.

Esto es muy importante pues una de las razones de la exploración es detectar los probables sitios de estrechamiento y colapso en la vía aérea superior y en ocasiones se les debe realizar la exploración con el uso concomitante del CPAP (continuos positive air pressure) para ver el comportamiento de la vía aérea superior durante el uso del equipo que en ocasiones se puede detectar la causa anatómica de uso subóptimo del CPAP. Otra variante de es realizar la exploración y al mismo tiempo se le puede titular un DAM (Dispositivo de avance mandibular) por un equipo de odontólogos entrenados en sueño y así evaluar esa opción terapéutica junto con la probable opción quirúrgica.

Figura 1. Tipo de pacientes con desordenes respiratorios del sueño.

Existen 3 diferentes tipos de pacientes que acuden a la consulta por problemas de sueño:

1) Aquellos pacientes con sintomatología y fenotipo clásico (obesidad, cuello corto, alteraciones craneofaciales, entre otras) que representan un 42%,
2) Después siguen aquellos pacientes no típicos (delgados) que refieren no dormir adecuadamente además de somnolencia diurna leve los cuales representan el 33%,
3) Y los pacientes que la única sintomatología que refieren es ronquido con un 25%.

Esta división en grandes grupos nos funciona para poder identificar desde el inicio a los pacientes que pueden tener problemas en cuanto a la utilización del CPAP.

Pues una de las razones más comunes para abandonar la terapia respiratoria es el no sentirse lo suficientemente enfermo como para utilizar ese equipo todas las noches. (1)

Si a ese paciente se le sugiere el CPAP se le debe dar énfasis en su problema de base para evitar ser otro de los pacientes que abandonan la terapia con CPAP que en algunos estudios llega hasta del 60% (2).

El rango de abandono está relacionado con el conocimiento de la enfermedad, aunque se sabe que son muchas más las variables que pueden causar el abandono de la terapia respiratoria.

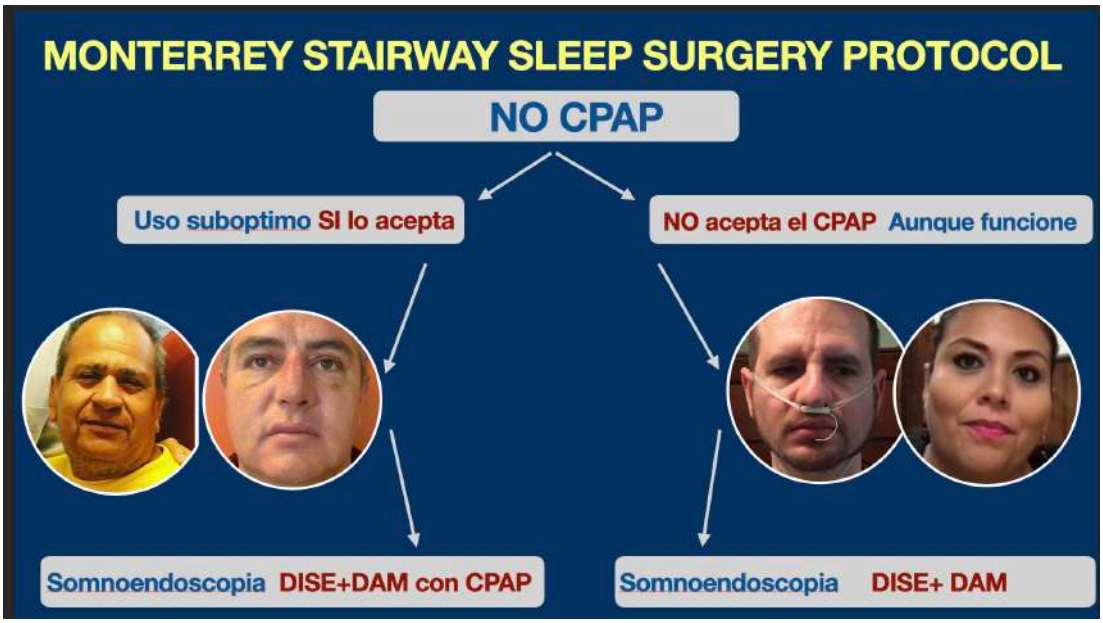

Figura 2. En referencia al uso de CPAP se han dividido 2 grupos:

1) Los que sí aceptan el equipo, pero tienen un uso subóptimo o nulo debido a que no tienen buen resultado o físicamente tienen problemas al usarlo, pero si tienen el interés de utilizarlo como su tratamiento.

2) Y el grupo restante son pacientes en los que funciona adecuadamente el CPAP tienen buenos resultados en cuanto al IAH residual, pero se niegan a utilizarlo a pesar de los beneficios que brinda.

El segundo grupo entra en una área más grande que son las situaciones psicológicas y de entorno que pueden afectar el uso del CPAP (4), como los son la claustrofobia, la sensación de molestia en la cara y otros problemas que causan una mala aceptación al CPAP.

Foto 1. Somnoendoscopia con CPAP: encontrando un colapso epiglotico secundario al uso de la presion positiva. Una causa anatomica de abandono de la terapia a presion positiva.

DISE con el uso del CPAP

En relación con este grupo lo importante es evaluar si el paciente tiene como opción terapéutica el CPAP para poder realizar la somnoendoscopía también con CPAP (5), pues esta variante de exploración requiere llevar el CPAP y una mascarilla especial o nasal para poder realizar la endoscopia a través de la nariz usando al mismo tiempo el CPAP.

Se necesita alguien de apoyo que conozca el equipo de presión positiva y que pueda modificar las presiones dentro de la sala de endoscopia o de quirófano donde se está realizando la somnoendoscopía.

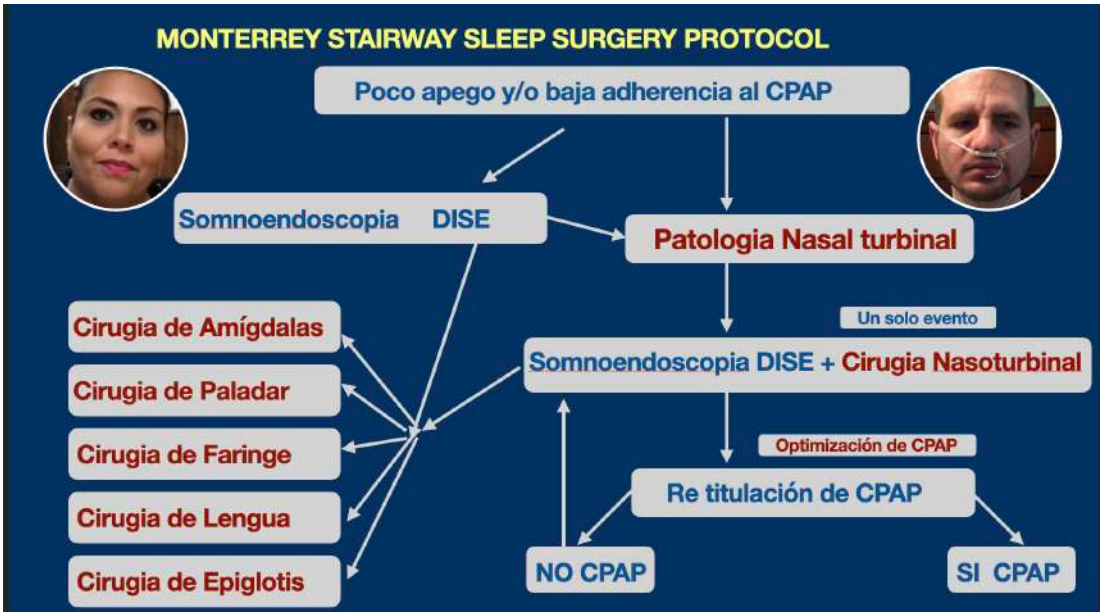

Figura 3. En los pacientes con poco apego o nula adherencia al CPAP para selección de alternativas terapéuticas.

En pacientes en los cuales existe poco apego y/o baja adherencia al CPAP se recomienda seguir ciertos pasos para poder brindarle el mejor tratamiento posible según los hallazgos;

Para los cuales se identificarán tanto en la exploración con el paciente despierto o DISE (6) como valorar cirugía de amígdalas, paladar, faringe, lengua y epiglotis; así como otro tipo de terapias las cuales se puede observar con una efectividad relativa durante el DISE (Titulación de DAM (dispositivo de avance mandibular), terapia posicional).

Las variables y diversos patrones encontrados nos señalarían los tipos de obstrucción y colapso y así poder decidir que tipo de procedimiento sugerirle al paciente dependiendo de la experiencia y del armamento quirúrgico que tenga el cirujano de vía aérea superior que esté a cargo del paciente.

Existen técnicas diseñadas para colapso lateral, otras para colapso anterior y o concéntrico, así como técnicas de reducción de base de lengua y de epiglotis en caso de que se detecte colapso u obstrucción en esos sitios. Esas variables ya serian presentados en otro reporte.

DISE previo a la cirugía nasal funcional

Una combinación muy común es cuando tenemos un paciente con patología nasal o nasal turbinal y apnea obstructiva del sueño (7).

Aunque es conocido que la terapia con presión positiva puede utilizarse en pacientes con patologías nasales, también es conocido que las presiones de uso pueden disminuir después de una cirugía nasal y eso puede ayudar a aumentar la adherencia al CPAP.

Si se va a realizar una cirugía nasal o nasal turbinal en un paciente con apnea obstructiva del sueño se le puede realizar una somnoendoscopía previa a la cirugía nasal, procediendo a la exploración de la vía aérea superior, inmediato antes de la cirugía nasal. Se le indica a su anestesiólogo que requiere un plano superficial de sedación estable durante mínimo 10 minutos para poder observar de 3 a 5 ciclos respiratorios y poder detectar los tipos de obstrucción y colapso en la vía aérea superior, estos patrones se pueden grabar en video para poder después ya en el post operatorio evaluar si es necesario proceder a sugerirle cirugía de sueño ya a nivel palatino, faríngeo o de base de lengua o cirugía multinivel.

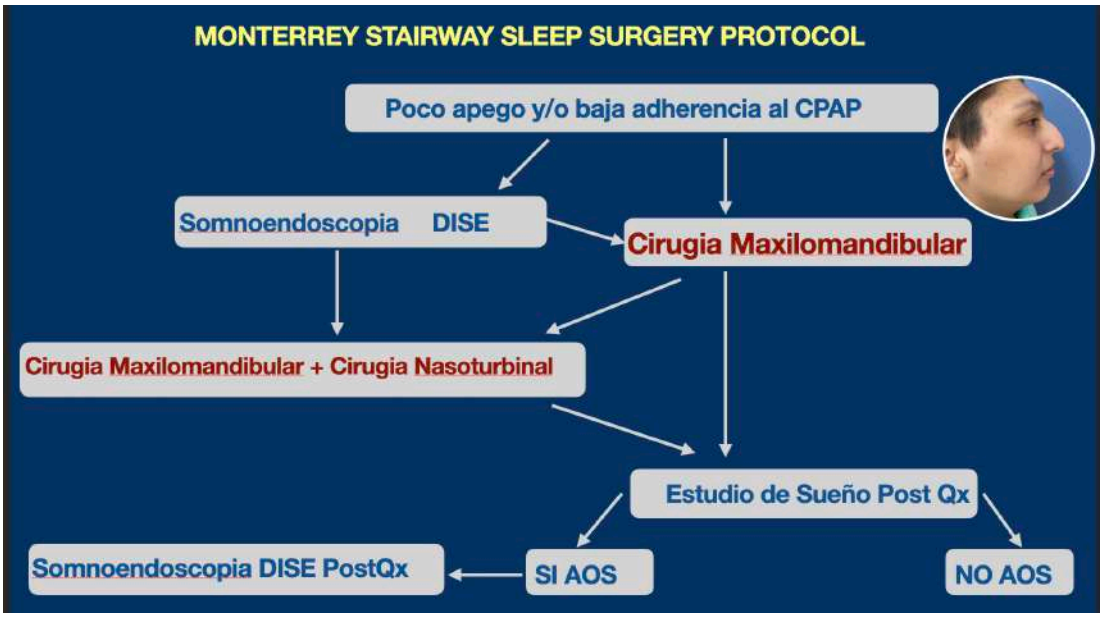

Figura 4. Los casos de pacientes con alteraciones maxilomandibulares, se recomienda realizar somnoendoscopia y en base a los hallazgos sugerir cirugía maxilomandibular (que puede o no ser acompañada de nasoturbinal y o cirugia de base de lengua)

DISE y Cirugía Maxilomandibular

Lo importante en este tipo de pacientes es evaluar la anatomía nasal para poder realizar en conjunto con Maxilofacial el manejo septal turbinal y optimizar los tiempos quirúrgicos además de realizar el seguimiento a los 6 meses post quirúrgico y evaluar con estudio de sueño el resultado en cuanto a lo respiratorio.

Una combinación que se puede sugerir es la cirugía de base de lengua y avance maxilomandibular (8) y el DISE nos puede ser de mucha utilidad en detectar este tipo de pacientes.

Si el resultado del estudio de sueño post quirúrgico no es satisfactorio es cuando se le puede realizar una somnoendoscopía y evaluar su vía aérea superior. Y así evaluar los componentes en la base de lengua y epiglotis y así poder detectar sitios de estrechez y colapso residuales que pueden ser los causantes de la falla quirúrgica.

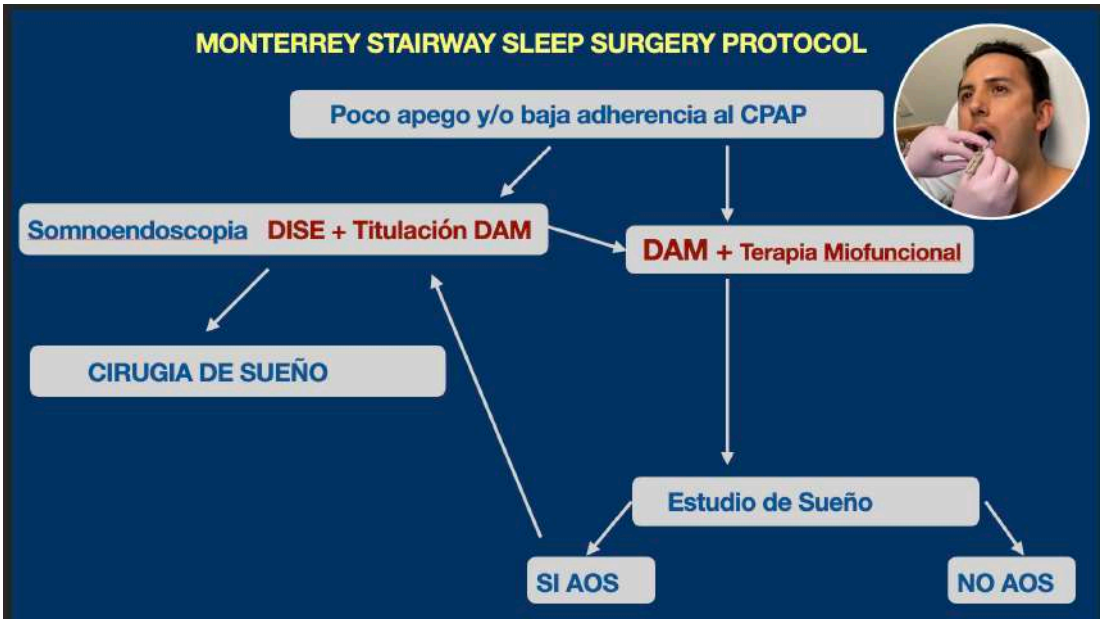

Figura 5. Para evaluar todas las alternativas terapéuticas se le puede realizar una titulación de DAM durante la somnoendoscopia y asi poder ver el efecto en el paciente durante el sueño inducido.

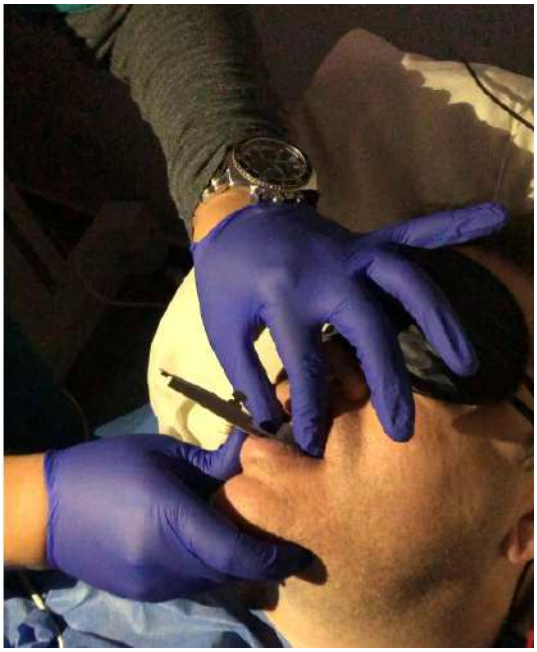

Foto 3. Medición en mm del DAM previo a la realización de la somnoendoscopia.

Foto 2. Preparación del DAM antes de la somnoendoscopia

DISE y titulación de dispositivo de avance mandibular DAM

En este caso especial se debe contar con la participación de un equipo de odontólogos entrenados en manejo dental del sueño esta variable de somnoendoscopía nos hace más factible la detección de los pacientes que pueden ser no tolerantes al DAM. (9)

Se le realiza antes de la sedación una pequeña entrevista enfocada en su historia dental, antecedentes y tipo de oclusión, función de la articulación temporomandibular y si se presenta bruxismo, pues en ocasiones el odontólogo puede sugerir un DAM con doble propósito, el modificar la vía aérea y proteger del bruxismo.

Debemos recordar el alto porcentaje de paciente con apnea obstructiva y bruxador.

Durante la realización de la somnoendoscopía se le puede colocar el dispositivo oral y ver en tiempo real la disminución del ronquido, nivel de oxigenación y cambios anatómicos en el colapso de la vía aérea en sus tres niveles ya sea paladar, faringe o hipofaríngeo (10).

Existe otro grupo de pacientes los cuales se les coloca DAM previa realización de DISE, en los cuales se demuestra mejoría clínica, esto puede aunarse a terapia miofuncional en caso de que el paciente lo requiera, en caso de continuar con AOS con estudio de sueño previo se valora cirugía de sueño.

CONCLUSIÓN

La endoscopia de sueño inducido es una herramienta de topo diagnóstico muy útil para poder detectar y observar el componente dinámico de la vía aérea superior del paciente que es afectado por algún tipo de desorden respiratorio del sueño.

Estos pacientes son muy complejos y tienen muchas variables anatómicas y metabólicas y si algo es muy real es que ningún paciente es igual a otro, es por eso que se le debe sugerir un tratamiento individualizado a cada paciente.

REFERENCIAS

1. Pascua J, Blanco M, Enrst G, Salvado A, Borsini E; "Causas de abandono y predictores de cumplimiento a largo plazo del tratamiento con CPAP en el síndrome de apneas obstructivas del sueño", Fronteras en medicina; 2020
2. Araujo M, Kazaglis L, Iber C, Srivastava J; "A Data-Driven Approach for Continuos Adherence Predictions in Sleep Apnea Therapy Management": IEEE; 2019(2) Liu SY, Riley RW, Yu MS; "Surgical Algorythm for Obstructive Sleep Apnea: An Update"; Clin Exp Otorhinlaryngology; 2020.
3. Gottlieb DJ, Punjabi NM; "Diagnosis and Management of Obstructive Sleep Apnea: A Review; JAMA; 2020.
4. Bosi M, De Vito A, Eckert D, Steier J, Kotecha B, Vicini C, Poletti V; "Quantitative Phenotyping of Obstructive Sleep Apnea and It's Clinical Usefulness for the Sleep Specialist"; Int J Environ Res Public Health; 2020
5. Dieleman E, Veugen CCAFM, Hardeman JA, Copper MP. Drug-induced sleep endoscopy while administering CPAP therapy in patients with CPAP failure. Sleep Breath. 2021 Mar;25(1):391-398
6. Certal VF, Pratas R, Guimarães L, Lugo R, Tsou Y, Camacho M, Capasso R. Awake examination versus DISE for surgical decision making in patients with OSA: A systematic review. Laryngoscope. 2016 Mar;126(3):768-74.
7. Cai Y, Goldberg AN, Chang JL. The Nose and Nasal Breathing in Sleep Apnea. Otolaryngol Clin North Am. 2020 Jun;53(3):385-395
8. Dallan I, Cristofani-Mencacci L, Seccia V, Cambi C, Fiacchini G, Berrettini S, Brevi B. Transoral robotic tongue base reduction and supraglottoplasty combined with maxillomandibular advancement: a new option for selected sleep apnea patients? Preliminary report. Eur Arch Otorhinolaryngol. 2019 Dec;276(12):3543-3548Srijithesh P R, Aghoram R, Goel A, Dhanya J; "Positional Therapy for Obstructive Sleep Apnea"; Cochrane Database Syst Rev; 2019
9. Op de Beeck S, Dieltjens M, Verbruggen AE, Vroegop AV, Wouters K, Hamans E, Willemen M, Verbraecken J, De Backer WA, Van de Heyning PH, Braem MJ, Vanderveken OM. Phenotypic Labelling Using Drug-Induced Sleep Endoscopy Improves Patient Selection for Mandibular Advancement Device Outcome: A Prospective Study. J Clin Sleep Med. 2019 Aug 15;15(8):1089-1099
10. Cavaliere M, De Luca P, De Santis C, Scarpa A, Ralli M, Di Stadio A, Viola P, Chiarella G, Cassandro C, Cassandro F. Drug-Induced Sleep Endoscopy (DISE) with Simulation Bite to Predict the Success of Oral Appliance Therapy in Treating Obstructive Sleep Apnea/Hypopnea Syndrome (OSAHS). Transl Med UniSa. 2020 Dec 31;23:58-62

REVISIÓN DE RESULTADOS DEL USO DEL SUB - GALATO DE BISMUTO EN CIRUGÍA ADENO - AMIGDALINA 1991 - 2021

AUTORES

Dr. Lorenzo Curiel Aceves *

Dirección:
Av. Juan Palomar y Arias # 646. CP 44670
Colonia Prados Providencia. Guadalajara, Jal. México.

*Medico Otorrinolaringólogo y Cirujano de Cabeza y Cuello
Asociado al Servicio de ORL - Hospital Ramon Garibay UAG
Practica Privada Otorrinolaringológica.

RESUMEN

El uso del subgalato de bismuto (Sg Bi) en la cirugía Adenoamigdalina ha sido conocido por diferentes centros Otorrinolaringológicos.

En esta presentación agrupamos los dos estudios previos anteriores (1991-2001) con el actual 2021 para totalizar 3 décadas del uso de la pasta que actúa como coadyuvante de la coagulación en los lechos Adenoamigdalinos.

De igual forma que los anteriores artículos, defendemos su utilidad en la cirugía Adenoamigdalina como un método seguro, sin la presencia de sangrado postoperatorio.

Palabras Clave: Adenoamigdalectomia, Subgalato de Bismuto, Hemostasia, Sangrado.

ABSTRACT

The use of bismuth subgallate (Sg Bi) in Adenoamigdaline surgery has been known by different Otolaryngological centers.

In this presentation we grouped the 2 previous studies (1991-2001) with the current one (2021) to total 3 decades of the use of pasta that acts as an adjuvant of coagulation in adenoamigdalin beds.

Like the previous articles, we defend its usefulness in Adenoamydalin surgery as a safe method without the presence of postoperative bleeding.

Key Words: Adeno- Tonsillectomy, Bismuth – Subgallate. Hemostasis, Bleeding.

INTRODUCCIÓN

La Cirugía Adenoamigdalina es un procedimiento común de la practica Otorrinolaringológica.

El uso de diferentes métodos para asegurar el control completo del sangrado es prioritario para el bien llevar del procedimiento.

Con el uso del Subgalato de bismuto (Sg Bi) después de 3 décadas, aseguramos confiabilidad y buen desempeño del proceso de coagulación en los lechos Adenoamigdalinos.

El Subgalato de bismuto es un metal pesado.

Su estructura química está relacionada con el ácido elagico el cual promueve la formación del coágulo mediante la acción de la trombina a través de la vía intrínseca de la coagulación, al activar el factor de Hageman (XII), mediante una carga iónica negativa (Fig. 1).

La similaridad de la estructura química del subgalato de bismuto (Sg Bi) con la del ácido elagico, sugiere que las propiedades del primero son mediadas por la activación del factor de Hageman (2).

Otras sales del bismuto (ej.: subsalicilato) no han demostrado tener propiedades hemostáticas, ya que en múltiples estudios al suspenderlas en solución salina no se presento la hemostasia esperada.

El uso con éxito del subgalato de bismuto como agente hemostático en la cirugía amigdalina fue reportado por el Dr. Anthony Maniglia (3).

La utilización de una pasta conteniendo subgalato de bismuto, epinefrina y solución salina para cohibir sangrados, originalmente fue reportada por el DR. R. J. Belluci hace aproximadamente 50 años, con lo cual redujo las complicaciones letales hemorrágicas.

En Australia se reportó que, cuando se aplica el subgalato de bismuto por vía cutánea durante largos periodos de tiempo como astringente en colostomías, puede producir disestesias, disminución de la memoria, trastornos de la coordinación, anestesia y malestar general; efectos secundarios que son reversibles al suspender la terapia.

Por otra parte, dichos efectos han sido atribuidos a contaminación del compuesto de subgalato de bismuto. Últimamente han aparecido reportes de secuelas intraparenquimatosas pulmonares y neumonías secundarias a la aspiración de subgalato de bismuto, pero en estudios con animales de laboratorio no se han demostrado dichas lesiones pulmonares parenquimatosas, por lo que queda en discusión el efecto deletéreo del subgalato de bismuto.

En diversos estudios se ha demostrado que el subgalato de bismuto acorta notablemente el tiempo parcial de tromboplastina (TPT), ya que normalmente en tubos de polietileno sin subgalato de bismuto el TPT es mayor a 300 seg., y con subgalato de bismuto el tiempo es de 40.2seg. A una concentración de 5 mg/ml. Esta misma concentración es la que promueve la formación del coágulo en un tiempo de 47 seg.

Es importante agregar que en algunos pacientes con deficiencia del factor VII de la coagulación, el subgalato de bismuto ha demostrado que también acorta el TPT hasta 58.4 seg. cuando en condiciones normales estos pacientes presentan un TPT mayor a 400 seg (2,3).

OBJETIVOS

1. Demostrar nuevamente el efecto hemostático del sub-galato de bismuto en la cirugía adenoamigdalina y amigdalina en un total de 608 pacientes en el transcurso de 30 años.
2. Establecer el tiempo para la recuperación postoperatoria en los pacientes tratados con subgalato de bismuto en la cirugía adenoamigdalina y amigdalina.
3. Mencionar las posibles complicaciones si las hay, para su uso.

MATERIAL Y METODOS

Se realizó un estudio prospectivo en un grupo de pacientes en los que se practicó Adenoidectomía, adeno amig-

dalectomía o amigdalectomía. El grupo constó de 608 pacientes operados desde el año de 1991 al 2021, utilizando como único método de hemostasia el Subgalato de bismuto. Los rangos de edad seleccionados por décadas se muestran en el (cuadro I).

EDAD	NÚMERO
0 a 10 años	223
11 a 20 años	196
21 a 30 años	98
Mas de 30 años	91

Se revisaron los historiales médicos de todos los pacientes en cuanto a sus antecedentes personales y familiares patológicos, con énfasis en los problemas hemorrágicos, de coagulopatías y transfusionales, así como los estudios preoperatorios consistentes en biometría hemática completa, química sanguínea, tiempo de protrombina, tiempo parcial de tromboplastina y examen general de orina. La presión arterial fue registrada mediante monitorización pre, trans y postoperatoria con oximetría.

Se vigiló la presencia de sangrado durante la operación, en el postoperatorio inmediato (24 hrs) y en el postoperatorio tardío (mayor de 24 hrs). Los pacientes fueron tratados intrahospitalariamente en su totalidad, permaneciendo internados durante 24 hrs después del procedimiento y fueron citados a control en la consulta externa a los 7 y 30 días después del evento. A todos los pacientes se les aplicó una pasta a base de subgalato de bismuto como principal agente hemostático, obteniéndose de una pureza química cercana al 98% (Fig 2).

La pasta utilizada fue hecha al mezclar 5 gr de subgalato de bismuto, mas 6.7 ml de solución salina y 0.3 ml de adrenalina al 1:1,000.

Esto equivale a 300 mcgr de Adrenalina en 7 ml de solución que hace la cantidad de 46.8 mcgr en 1 ml.

De la mezcla se obtiene la pasta para ser aplicada al retirar el tejido linfoide, ya sea de la región adenoidea o amigdalina, usando una gasa previamente húmeda y exprimida, y luego embebida en esta preparación la cual se mantiene por espacio de 10 a 12 minutos. La gasa húmeda puede estar en solución de bupivacaina (Marcaina) para prolongar el efecto de analgesia.

La cantidad de subgalato de bismuto se redujo en función del exceso de pasta al termino de la cirugía, asimismo la cantidad de solución de bupivacaina, lográndose el mismo efecto hemostático.

Posteriormente, al cabo de terminar de retirar cada una de las gasas de los lechos se valora una re-aplicación de pasta directa con el disector de Hurd (Fig 3,4).

RESULTADOS

El estudio fue realizado en su primera parte (1991-1993) en dos Hospitales Universitarios "Dr. Angel Leaño" y "Dr. Ramon Garibay " de la Universidad Autónoma de Guadalajara.

La segunda parte 1994 – 2001) se realizó en dos hospitales privados y en uno Universitario, "Dr. Ramon Garibay", ambas partes en un periodo de 10 años para los casos de adenoidectomia, Adeno - amigdalectomía y amigdalectomía.

De todo el grupo se realizaron 54 adenoidectomias (8.7%), 370 adeno – amigdalectomías (60.8%), 184 amigdalectomías (30.4%) y solamente fue usado como método hemostático al subgalato de bismuto.

La distribución por sexo fue de 386 hombres(63.3%)y 222 mujeres(36.7%).

En cuanto a los grupos de edad de 1 – 10 años se realizaron 223 cirugías, lo que representa el 36.5% del total. Entre los 11 – 20 años se realizaron 196 cirugías que representan el 32 % del total. De los 21 – 30 años se practicaron 98 cirugías correspondiendo al 16.5 % y en el grupo de edad mayor a los 30 años se realizaron 91 cirugías correspondiendo a 15 % del total.

Durante la monitorización de los pacientes operados en los cuales se aplicó la pasta del subgalato de bismuto, se registraron las cifras tensionales en los periodos pre, trans y postoperatorios, detectando 16 pacientes (2.6 %) que presentaron cifras tensionales altas durante el transoperatorio, los cuales no ameritaron tratamiento con medicamentos antihipertensivos.

Estos pacientes negaron antecedentes de hipertensión arterial.

En el articulo previo a este se comento del uso de (Marcaina – Bupivacaina) en lugar de solución salina, con la intención de mitigar el dolor postoperatorio (9).

En el presente articulo se concluye que la aplicación de (Marcaina – Bupivacaina) marcó un efecto significativo en la reducción del dolor postoperatorio en mas del 80% de los pacientes.

En el grupo de pacientes operados en los cuales aplicó la pasta de subgalato de bismuto como hemostático, no se presentaron sangrados inmediatos ni tardíos. No hubo ninguna mortalidad durante la realización del estudio.

Se identificaron las siguientes patologías asociadas: paladar hendido, afección renal con factor reumatoide positivo, absceso periamigdalino preoperatorio, síndrome de apnea de sueño y fibrosis quística.

CONCLUSIONES

1. La mayor complicación asociada a la cirugía adeno – amigdalina es el sangrado trans y postoperatorio temprano y tardío.

   La aplicación local de la pasta de subgalato de bismuto, epinefrina y marcaina, ha probado ser útil y superior a otros métodos hemostáticos en el control del sangrado en la cirugía adeno – amigdalina, como ha sido publicado por otros autores.

2. El uso de esta pasta inicialmente fue empírico, pero actualmente se sabe, que por la similitud química del subgalato de bismuto con el ácido gálico, se promueve la activación de la vía intrínseca de la coagulación a través del factor XII de Hageman.

   Estudios realizados in vitro han demostrado que el subgalato de bismuto acelera la formación del coágulo y activa al tiempo parcial de tromboplastina sin modificar los tiempos de protrombina y de trombina.

3. Con el uso del subgalato de bismuto, demostramos nuevamente, que éste método hemostático es útil y seguro para el control del sangrado en la cirugía adeno – amigdalina.

Lo anterior favorece a que la estancia hospitalaria sea menor, los riesgos costo – beneficio son escasos, de baja morbilidad y, en esta serie, sin morbilidad, por lo que se deberá valorar el uso del Sg Bi en la cirugía ambulatoria o bien de corta estancia, ya que aun, sin significancia estadística, hemos observado que el periodo de granulación cicatricial es mas corto.

Asimismo, el dolor postquirúrgico es menor, ya que se traumatizan menos los tejidos, sin la consecuente destrucción celular y la liberación de sustancias que puedan explicar la hipertermia (9,10).

4. En el estudio de la primera fase fue necesario usar el cauterio bipolar solo en 8 pacientes con hemostasia insuficiente (9).

   Consideramos que en estos casos se trato de una posible contaminación del subgalato de bismuto, lo cual ha demostrado que disminuye el efecto de la sal base, y, por consiguiente, afecta la formación del coagulo.

   Esta anormalidad no se observa cuando la sal se encuentra en un estado de pureza química cercana al 98%.

   La hipertensión arterial sistémica encontrada en 16 pacientes en el transoperatorio y posterior a la aplicación de la pasta del subgalato de bismuto, puede atribuirse a la absorción de la epinefrina por los tejidos faríngeos y por la exposición de las arteriolas durante la disección, tanto en la región adenoidea como en la palatina.

6. Esta alteración de las cifras tensionales no fue mayor a un minuto, no requirió de tratamiento alguno y no se presento en el periodo postoperatorio.

7. En nuestra serie de pacientes no encontramos datos de dificultad respiratoria secundaria a la aspiración por el uso de subgalato de bismuto como se ha mencionado en una anterior comunicación (6).

   Creemos que pudo suscitarse en función de una mayor cantidad de pasta en los lechos y que pudo "sobrenadar" precisamente antes de la emersión.

8. Nuestros resultados son muy parecidos a otras series publicadas por colegas nuestros en otros países como es Brasil (7).

FOTOGRAFIAS

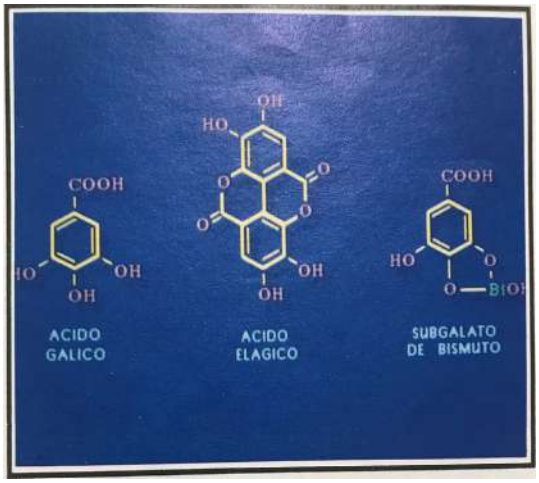

Figura 1.

Figura 2.

Figura 3.

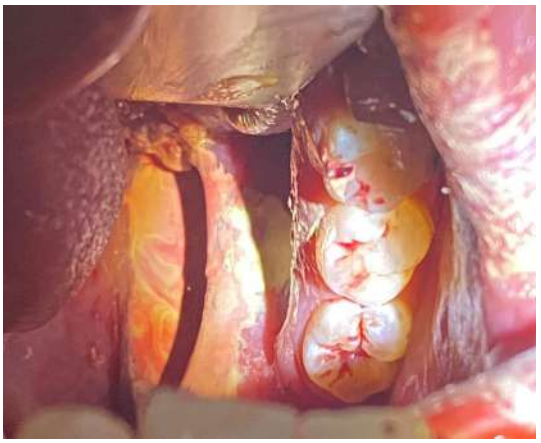

Figura 4.

Figura 5.

REFERENCIAS

1. Pratt LW, Gallagher RA: Tonsillectomy and adenoidectomy. Incidence and mortality. Arch Otolaryngol Head and Neck Surg 1979 ; 87:159-166
2. Thorisdottir H Rattnoff OD, Maniglia LJ : Activation of Hageman factor (factor XII by bismuth subgallate , a hemostatic agent. J Lab Clin Med 1988: 112: 481 – 486
3. Maniglia , AJ Kuschner, H, Cozzi, L, Reyes, A, JOO, SH: Adenotonsillectomy. A safe outpatient procedure using bismuth subgallate . Arch Otolaryngol Head and Neck Surg 1989; 115: 92 – 94
4. Tannous WN , Azous EM , Tewfik TL : Pitfall to avoid pharyngeal opacities caused by bismuth subgallate . Can Assoc Radiol J 1980; 40 :312
5. Cozzi LM , Megrian CA , Duque C, Baecello M. Abdul Karim F, Arnold JE , Maniglia AJ : Pulmonay sequelae of intraparenquimal bismuth subgallate. Laryngoscope 1992; 102 : 597 – 599.
6. Murray AD , Gibbs SR , Billings Kr, Biavanti MJ : respiratory difficulty following bismuth subgallate aspiration . Arch Otolaryngol Head and Neck Surg 2000; 126 (1) 79 – 81.
7. Patrocinio L, : Tonsillectomy with CO2 laser. Brazilian Journal of Otorhinolaryngology. 2001; 67 (3)
8. Molina, FD et al.- A eficacia do subgalato de bismuto en tonsilectomias como agente hemostático. Rev Bras Otorrinolaryngol 2000; 66 (3) : 194 – 97
9. Curiel, AL ; et al . Efecto hemostático del Sg Bi en la Cirugía Adenoamigdalina. Otorrino 1994 ; Vol III Num . 1 . 14 – 17 , 1994.
10. Curiel, AL ; et al . Resultados del uso del Subgalato de Bismuto en la Cirugía Adenoamigdalina 1991 – 2001; Vol IX Segunda Edición . 10 -19, 2002.

COLESTEATOMA EN PACIENTE CON MICROTIA: REPORTE DE UN CASO

AUTORES

Dra. Yara Yazmín Ursiel Ortega*

Dr. Diego Alonso Herrera Martínez *.

COAUTORES

Dr. Antonio Herrera Ortíz **

Dr. Diego González Hernández *

Dra. Yenedith Alicia Castañeda Huerta *.

Sede:
Hospital Regional Dr. Valentín Gómez Farías, Instituto de Seguridad y Servicios Sociales de los Trabajadores del Estado, Zapopan, Jalisco.

Dirección:
Av. Soledad Orozco 203, El Capullo, 45100 Zapopan, Jalisco, México.

*Médico Residente del Servicio de Otorrinolaringología y Cirugía de Cabeza y Cuello del Hospital Regional Dr. Valentín Gómez Farías.

**Médico Adscrito del Servicio de Otorrinolaringología y Cirugía de Cabeza y Cuello del Hospital Regional Dr. Valentín Gómez Farías.

RESUMEN

Las malformaciones del oído externo y medio llegan a ser algunos de los padecimientos congénitos más comunes de la práctica otológica, con una tasa de incidencia de 0.05% a 0.1%. La atresia auditiva congénita es más frecuente en masculinos. Así mismo, el colesteatoma representa de 0.1 a 0.5% de todas las enfermedades otológicas. La patogenia del colesteatoma congénito no está clara, sin embargo, existe la hipótesis de que el colesteatoma congénito es un remanente del tejido epitelial embrionario. Se ha observado que los pacientes con atresia auditiva congénita, tienen un mayor riesgo de desarrollar colesteatoma y dicho riesgo es proporcional al diámetro de estenosis.

Se presenta el caso de un femenino de 18 años con anacusia congénita derecha, que presenta aumento de volumen retroauricular derecho y fístula en misma región con salida de secreción purulenta; con diagnóstico final de colesteatoma.

ABSTRACT

Malformations of the outer and middle ear become some of the most common congenital conditions in otological practice, with an incidence rate of 0.05% to 0.1%. Congenital auditory atresia is more common in males. Likewise, cholesteatoma represents 0.1 to 0.5% of all otological diseases. The pathogenesis of congenital cholesteatoma is not clear, however, it is hypothesized that congenital cholesteatoma is a remnant of embryonic epithelial tissue. It has been observed that patients with congenital auditory atresia have a greater risk of developing cholesteatoma and this risk is proportional to the diameter of the stenosis.

We present the case of an 18-year-old female with congenital right anacusis, who presented an increase in right retroauricular volume and a fistula in the same region with purulent discharge; with a final diagnosis of cholesteatoma.

Palabras clave: Microtia, Colesteatoma, Malformaciones óticas.

INTRODUCCIÓN

Las malformaciones del oído externo y medio llegan a ser algunos de los padecimientos congénitos más comunes de la práctica otológica, se presentan con una tasa de incidencia de 0.05% a 0.1% (1). La atresia auditiva congénita es una deformidad del conducto auditivo externo con una incidencia aproximada de 1:15,000 que predomina en masculinos, la cual llega a presentarse bilateral en un 15% (2). Por otro lado, el colesteatoma representa de 0.1 a 0.5% de todas las enfermedades otológicas (3). La edad media de presentación del colesteatoma congénito en la población pediátrica es de 4.9 años (4). La patogenia del colesteatoma congénito no está clara, sin embargo, se encuentra la hipótesis de que el colesteatoma congénito es un remanente del tejido epitelial embrionario (5). Las anomalías del arco branquial son raras, pudiéndose acompañar de anomalías otológicas, llegándose a reportar casos de colesteatoma acompañados de atresia del conducto auditivo externo (6). Se ha observado que los pacientes con atresia auditiva congénita, tienen un mayor riesgo de desarrollar colesteatoma y dicho riesgo es proporcional al diámetro de estenosis. En estudios retrospectivos de pacientes con atresia auditiva congénita se encontró que el 19-48% llegan a presentar colesteatoma en su seguimiento (7).

DESCRIPCION DEL CASO

Se presenta el caso de un femenino de 18 años, estudiante de preparatoria, con anacusia congénita de oído derecho, sin otros antecedentes de importancia.

Refiere iniciar 2 meses previos a su atención con aumento de volumen en área retroauricular, de aprox. 2 cm, que posteriormente se fistuliza y drena material purulento, amarillento, constante, no progresivo, sin identificar exacerbantes ni atenuantes.

A la exploración se encuentra pabellón auricular derecho de tamaño pequeño, con alteración de su morfología, en área retroauricular se observa fístula con salida de material purulento, color amarillento, fétido, espeso. A la otoscopia se observa conducto auditivo externo estenótico, con presencia de material blanquecino-amarillo, fétido, de consistencia espesa, que obstruye el 100% de la luz (Imagen 1).

Tomografía simple de oídos con cortes axiales y coronales, en donde se observan celdillas mastoideas derechas poco desarrolladas, no neumatizadas; conducto auditivo sin desarrollo. No se observa adecuadamente la cadena osicular; material isodenso a tejidos blandos, que ocupa el epi-meso-hipotímpano; con resorción del *scutum* ipsilateral (Imagen 2 e Imagen 3).

En este caso, el diagnóstico de colesteatoma se realizó a los 18 años, por la presentación de una fístula retroauricular. Quien se interviene para su tratamiento quirúrgico, realizándose meatoconchoplastia y mastoidectomia en oído derecho (Imagen 4).

Se cita a paciente en 4 meses con adecuada evolución, se aprecia conducto auditivo externo permeable. (Imagen 5 y 6)

DISCUSIÓN Y COMENTARIOS

El colesteatoma congénito se caracteriza por una lesión blanca, perlada detrás de una membrana timpánica normal, sin presentar antecedente de otorrea, infección o perforación previa de la MT o cirugía.

Por lo general el colesteatoma en la edad pediátrica conlleva mayor dificultad en su manejo y tratamiento. Además, que la tasa de recurrencia es mayor en niños que en adultos (5). Se ha reportado que la tasa de recurrencia del colesteatoma congénito es del 24% y se correlaciona con el tamaño (>4mm), extensión y tratamiento quirúrgico previo aplicado (8). Aunque no exista una duración determinada del seguimiento después de la cirugía del colesteatoma en pacientes pediátricos. Se recomienda un seguimiento postquirúrgico durante varios años (9).

En cuanto a la cirugía reconstructiva de la microtia del oído, suele llevarse a cabo de los 5-12 años de edad. Se ha reportado que la infección después de la reconstrucción de la microtia suele ser un signo de colesteatoma, más aún cuando no responde al tratamiento la infección (7). En este caso, se realizó el procedimiento reconstructivo en una edad más avanzada.

Por lo tanto, pacientes con atresia auditiva deben alertar al otólogo sobre la probabilidad de ocurrencia de colesteatoma e indicar una tomografía computarizada de alta resolución con el fin de un diagnóstico oportuno y así prevenir posibles complicaciones (10).

CONCLUSIONES Y RECOMENDACIONES

Se recomienda el seguimiento y revisión constante de pacientes con malformaciones otológicas congénitas, para el diagnóstico oportuno de la presentación del colesteatoma. Además, es importante realizar mayor número de estudios para determinar la incidencia de presentación de ambas patologías, así como para determinar el tratamiento de elección. Ya que en nuestra experiencia solo se ha detectado el caso aquí descrito.

REFERENCIAS

1. Dongming Yin, Chenlong Li, Hong Juan, Jieying Li, Lin Yang, Tianyu Zhang, Peidong Dai, Yin, D., Li, C., Juan, H., Li, J., Yang, L., Zhang, T., & Dai, P: Morphological Characteristics of Osseous External Auditory Canal and Its Relationship With External Auditory Canal Cholesteatoma in Patients With Congenital Aural Stenosis. *Otology & Neurotology* (2017); 38: 1528–1534.
2. Moxham, L. M. R., Chadha, N. K., & Courtemanche, D. J: Is there a role for computed tomography scanning in microtia with complete aural atresia to rule out cholesteatoma? *International Journal of Pediatric Otorhinolaryngology* (2019); 126: 109610.
3. Abdullah A, Mansor, W. N. W., Paul M., & Hashim, N. D: Canal cholesteatoma in canal stenosis. Journal of Health Sciences (2019); 9: 180–183.
4. Gilberto N, Custódio S, Colaço T, Santos R, Sousa P, Escada P: Middle ear congenital cholesteatoma: systematic review, meta-analysis and insights on its pathogenesis. *European archives of oto-rhino-laryngology* (2020); 277(4): 987-998.
5. Morita, Y., Yamamoto, Y., Oshima, S., Takahashi, K., & Takahashi, S: Pediatric middle ear cholesteatoma: the comparative study of congenital cholesteatoma and acquired cholesteatoma. *European Archives of Oto-Rhino-Laryngology* (2016); 273(5): 1155–1160.
6. Abdollahi Fakhim, S., Naderpoor, M., & Mousaviagdas, M: First branchial cleft fistula associated with external auditory canal stenosis and middle ear cholesteatoma. *Iranian Journal of Otorhinolaryngology* (2014); 26: 263–266.
7. Van Hogezand R. M., Smit A. L., Breugem C. C: Microtia and cholesteatoma: Implications for the reconstructive surgeon. *JPRAS Open* (2021); 28: 37–42.
8. Song, I. S., Han, W. G., Lim, K. H., Nam, K. J., Yoo, M. H., Rah, Y. C., & Choi, J: Clinical Characteristics and Treatment Outcomes of Congenital Cholesteatoma. *The Journal of International Advanced Otology* (2019); 15(3): 386–390.
9. Demir, E., Atsal, G.,Gülüstan, F., Dalgıç, A. & Olgun, L: Comparison of congenital and acquired cholesteatomas in pediatric patients. *Turkish Journal of Ear Nose & Throat* (2018); 28(2): 59–65.
10. Yildirim, N., Sahan, M., & Akkaya, A: Primary Cholesteatoma within the Stenotic Ear Canal: Report of two Cases, one with Extra-Temporal Complications. *Journal of International Advanced Otology* (2009); 5(2): 281–285.

IMAGENES

Imagen 1. A) Zona retroauricular oído derecho con presencia de fístula con salida de material purulento. B) Conducto auditivo externo derecho con secreción blanca-amarilla que obstruye el 100% de la luz.

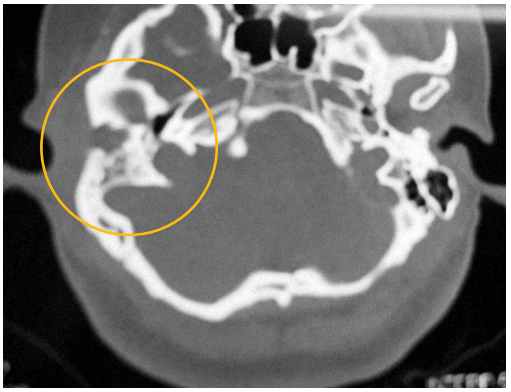

Imagen 2. TC simple de oídos, corte axial; se observa atresia de conducto auditivo externo derecho.

Imagen 3. TC simple de oídos, corte coronal; se observa ocupación de epi-meso-hipotímpano por lesión isodensa a tejidos blandos.

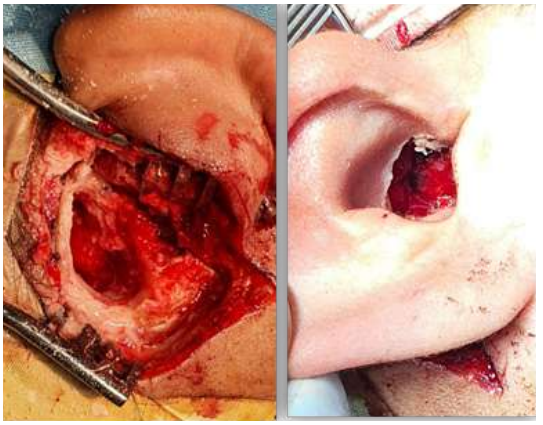

Imagen 4: Mastoidectomia y meatoconchoplastia derecha.

Imagen 5: Seguimiento a los 4 meses.

MANEJO ENDOSCÓPICO DEL GLOMUS TIMPÁNICO: REPORTE DE UN CASO

AUTOR

Dr. Diego González Hernández*

COAUTORES

Dr. Antonio Herrera Ortiz**

Dr. Marco Vinicio Rojas Guerrero*

Dr. Francisco Omar Jiménez Ascencio*

Dra. Yara Yazmín Ursiel Ortega*

Dra. Miriyam Alejandra Arriaga Rubio*

Sede:
Hospital Regional Dr. Valentín Gómez Farías, Instituto de Seguridad y Servicios Sociales de los Trabajadores del Estado, Zapopan, Jalisco.

Dirección:
Av. Soledad Orozco 203, El Capullo, 45100 Zapopan, Jalisco, México.

*Médico Residente del Servicio de Otorrinolaringología y Cirugía de Cabeza y Cuello. Hospital Regional Dr. Valentín Gómez Farías, ISSSTE, Zapopan, Jalisco.
**Jefe del Servicio de Otorrinolaringología y Cirugía de Cabeza y Cuello. Hospital Regional Dr. Valentín Gómez Farías, ISSSTE, Zapopan, Jalisco.

RESUMEN

El glomus timpánico es un tumor benigno de origen vascular que se ubica en el oído medio. Su manejo es a base de resección quirúrgica, mediante abordaje transcanal o retroauricular. La cirugía se ha realizado tradicionalmente con visión microscópica, pero se ha descrito la posibilidad de realizarlo con apoyo de endoscopía. Se presenta el caso de un masculino de 55 años con acúfeno izquierdo pulsátil de 1 año de evolución; la exploración revela una masa retrotimpánica rojiza que palidece a la presión, la cual es corroborada por tomografía ocupando el oído medio. Se interviene para resección mediante un abordaje retroauricular y endoscopia.

Palabras clave: Glomus, timpánico, endoscópico.

ABSTRACT

The glomus tympani is a benign tumor of vascular origin located in the middle ear. Its management is based on surgical resection, using a transcanal or retroauricular approach. Surgery has traditionally been performed with microscopic vision, but the possibility of performing it with endoscopy support has been described. The case of a 55-year-old male with pulsatile left tinnitus of 1 year of evolution is presented; examination reveals a reddish retrotympanic mass that pales under pressure, which is corroborated by tomography occupying the middle ear. It is intervened for resection using a retroauricular approach and endoscopy.

Key words: Glomus, tympanic, endoscopic.

INTRODUCCIÓN

El uso de instrumentos endoscópicos se ha aplicado a las áreas de otología desde la década de los años 60's, y en muchas ocasiones se ha optado por su aplicación para el manejo de patologías de oído medio debido a que aportan una buena visibilidad del campo quirúrgico, son mínimamente invasivos, y permiten maniobrar en espacios normalmente difíciles de visualizar. (1)

Las cirugías de oído tradicionalmente logradas con endoscopía incluyen timpanoplastía, osiculoplastía, estapedotomía, cirugía de colesteatoma e incluso implante coclear. Aunque está descrita, pocos autores han apoyado su uso para el manejo de lesiones de oído medio como el glomus timpánico, pese a que éste es una de las lesiones que más comúnmente se encuentran aquí. (2)

Los paragangliomas de oído medio, también conocidos como glomus timpánico, son lesiones vasculares benignas que surgen del plexo timpánico sobre el promontorio coclear; éstos tienen su origen en las células cromafines de los paraganglios de dicho plexo. Clínicamente se manifiestan como tinnitus pulsátil, pero en etapas más avanzadas se acompañan de hipoacusia, mareo, y neuropatías de nervios craneales, secundario a la compresión por el tumor, siendo de naturaleza benigna. (3) El manejo de esta patología es mediante resección quirúrgica, y tradicionalmente se ha realizado bajo visión microscópica, mediante abordaje transcanal, o a través de una incisión postauricular. (4)

PRESENTACIÓN DEL CASO

Masculino de 55 años, quien acude a la consulta por acúfeno izquierdo de 1 año de evolución, constante, pulsátil, progresivo, que no interrumpe el sueño o las actividades diarias, sin exacerbantes o atenuantes identificadas; se acompaña de hipoacusia de la misma evolución, de predominio izquierdo, constante, no progresiva, sin alteración de la discriminación fonémica, paracusias de Weber o Willis. Como antecedentes de importancia, refiere etilismo desde hace 30 años, y antecedente de cáncer de próstata, manejado con radioterapia, en remisión desde hace 1 año; niega tabaquismo o toxicomanías.

A la exploración física se encuentran ambos pabellones auriculares bien implantados; ambos conductos auditivos externos permeables, membrana timpánica derecha íntegra, sin retracciones o abombamientos; izquierda íntegra, con presencia de masa retrotimpánica rojiza, que aparentemente palidece a la presión. (Imagen 1)

PROTOCOLO DIAGNÓSTICO

Se obtiene tomografía simple de oído, con cortes axiales y coronales, en donde se observa oído izquierdo con mastoides con adecuado desarrollo y neumatización, conducto auditivo externo permeable, membrana timpánica aparentemente íntegra, oído medio con ocupación parcial en meso e hipotímpano por material isodenso a tejidos blandos, obstruyendo la ventana redonda; no se observan dehiscencias óseas hacia el piso de la caja timpánica; estructuras de oído interno con morfología y densidad respetadas. Oído derecho sin alteraciones aparentes. (Imágenes 2 y 3)

Audiometría tonal que reporta oído derecho con normoacusia (PTA 18.3), oído izquierdo con hipoacusia conductiva moderada. (PTA 40 GAP 20).

TRATAMIENTO EMPLEADO

Ante el probable diagnóstico de un glomus timpánico, se decide su intervención quirúrgica, realizándose un abordaje retroauricular clásico de mastoides para acceder a caja timpánica.

Bajo visión directa, se realiza incisión retroauricular izquierda, se disecan fascia y músculos temporalis por planos, hasta llegar a mastoides, se accede a caja timpánica, donde se visualiza tumor vascular ocupando meso e hipotímpano. Bajo visión endoscópica se realiza disección de tumor vascular, con cauterización eléctrica, retirando hasta pedículo. Se feruliza caja timpánica con gelfoam y se cierra por planos. (Imágenes 4 y 5)

Se envía pieza a estudio de histopatología, el cual reporta elementos morfológicos correspondientes con glomangioma, sin evidencia de células malignas. (Imagen 6)

ANÁLISIS

Pese a que la utilización de endoscopios para cirugía de oído aparece desde su invención, su uso para la misma no ha sido tan ubicua como en la cirugía de nariz y senos paranasales. La endoscopía aplicada a la resección quirúrgica de los glomus en oído medio provee al cirujano de un campo quirúrgico con iluminación amplia y visualización completa de la lesión. (1)

Tradicionalmente, no se capacita para el uso de endoscopía en la cirugía de oído en los programas de especialización, ya que los resultados logrados por la cirugía apoyada por microscopía muestran excelentes resultados. (2)

Algunas de las limitantes que presenta la endoscopía en la cirugía otológica incluyen que el cirujano se ve limitado a operar con una mano solamente, limitación en la percepción de profundidad, dificultad para manipulación fina a través del conducto auditivo por el diámetro del endoscopio, y riesgo de lesión térmica a la piel del canal. (2)

CONCLUSIONES

Los glomus timpánicos son de los tumores más comunes encontrados en el oído medio. Son tumores vasculares originados en los plexos vasculares de la caja timpánica de comportamiento benigno y crecimiento lento; sin embargo, cuando alcanzan un tamaño importante, desarrollan síntomas audiológicos como acúfeno pulsátil o hipoacusia, que pueden mermar significativamente la calidad de vida. (3)

El tratamiento de estos tumores es mediante resección quirúrgica, la cual tradicionalmente se ha logrado con apoyo de visión microscópica. Actualmente, con los endoscopios modernos pueden apoyar el tratamiento quirúrgico ofreciendo ventajas como mejor definición, iluminación y campo visual quirúrgico para mejorar el manejo, asegurando una resección completa. (1)

En nuestro paciente se logró una resección completa de la masa tumoral, sin compromiso o lesión de las estructuras adyacentes, gracias a la visualización lograda, pese a las posibles dificultades descritas en la literatura.

BIBLIOGRAFÍA

1. Noel, J. E., & Sajjadi, H. (2018). KTP-laser-assisted endoscopic management of glomus tympanicum tumors: A case series. Ear, Nose & Throat Journal, 97(12), 399-402.
2. Pollak, N., & Soni, R. S. (2017). Endoscopic excision of a tympanic paraganglioma: Training the next generation of ear surgeons. World journal of otorhinolaryngology-head and neck surgery, 3(3), 160-162.
3. Flint P. W., Haughey B. H., Niparko J. K., Richardson M. A., Lund V. J., Robbins K. T., Thomas J. R.: Cummings (Ed) Otolaryngology-Head and Neck Surgery, 3-Volume Set. 2010. *Elsevier Health Sciences.*
4. Bailey B. J., Johnson J. T., Newlands, S. D. (2006). Head & neck surgery—otolaryngology. 2006. *Lippincott Williams & Wilkins.*
5. Young Jr, W. F. (2006). Paragangliomas: clinical overview. *Annals of the New York Academy of Sciences, 1073* (1), 21-29.
6. Cohen, M. S., Landegger, L. D., Kozin, E. D., & Lee, D. J. (2016). Pediatric endoscopic ear surgery in clinical practice: lessons learned and early outcomes. *The Laryngoscope, 126* (3), 732-738.
7. Alicandri-Ciufelli, M., Marchioni, D., Pavesi, G., Canzano, F., Feletti, A., & Presutti, L. (2018). Acquisition of surgical skills for endoscopic ear and lateral skull base surgery: a staged training programme. *Acta Otorhinolaryngologica Italica, 38* (2), 151.
8. Carlson, M. L., Sweeney, A. D., Pelosi, S., Wanna, G. B., Glasscock III, M. E., & Haynes, D. S. (2015). Glomus tympanicum: a review of 115 cases over 4 decades. *Otolaryngology—Head and Neck Surgery, 152* (1), 136-142.
9. Marchioni, D., Alicandri-Ciufelli, M., Gioacchini, F. M., Bonali, M., & Presutti, L. (2013). Transcanal endoscopic treatment of benign middle ear neoplasms. *European Archives of Oto-Rhino-Laryngology, 270* (12), 2997-3004.
10. Hunter, J. B., O'Connell, B. P., & Rivas, A. (2016). Endoscopic techniques in tympanoplasty and stapes surgery. *Current opinion in otolaryngology & head and neck surgery, 24* (5), 388-394.

IMÁGENES

Imagen 1. Otoscopía que revela masa retrotimpánica rojiza.

Imagen 2. Corte axial de tomografía computarizada con masa de tejidos blandos en oído medio.

Imagen 3. Corte coronal de tomografía computarizada con masa de tejidos blandos en oído medio.

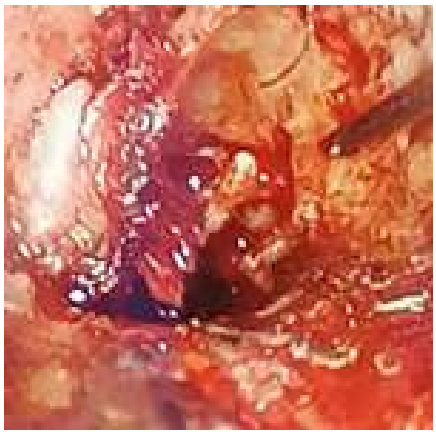

Imagen 5. Visión endoscópica de tumor cauterizado.

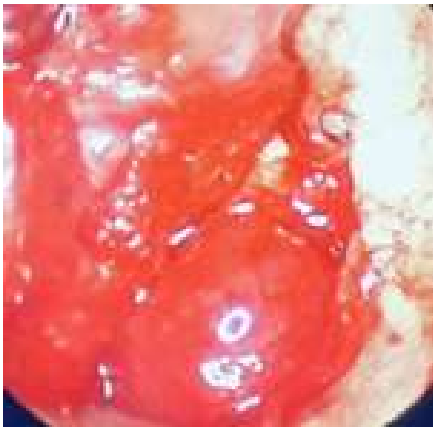

Imagen 4. Caja timpánica ocupada por masa tumoral vascular.

Imagen 6. Pieza quirúrgica obtenida: Glomus timpánico.

RINOSINUSITIS CRÓNICA FÚNGICA NO INVASIVA: REPORTE DE UN CASO

AUTORES

Dr. Carlos Eduardo Márquez Romero*

Dra. Zyanya Zoey Ruiz Anzar*

COAUTORES

Dr. Antonio Herrera Ortiz**

Dr. Francisco Omar Jiménez Ascencio*

Dra. Yara Yazmín Ursiel Ortega*

Sede:
Hospital Regional Dr. Valentín Gómez Farías, Instituto de Seguridad y Servicios Sociales de los Trabajadores del Estado, Zapopan, Jalisco.

Dirección:
Av. Soledad Orozco 203, El Capullo, 45100 Zapopan, Jalisco, México.

*Médico Residente del Servicio de Otorrinolaringología y Cirugía de Cabeza y Cuello Hospital Regional Dr. Valentín Gómez Farías.

** Médico Adscrito del Servicio de Otorrinolaringología y Cirugía de Cabeza y Cuello Hospital Regional Dr. Valentín Gómez Farías.

RESUMEN

Entendemos como rinosinusitis fúngica (RSF) al espectro de entidades infecciosas y ocupativas de las distintas cavidades sinonasales que encuentran su origen en un microorganismo fúngico. Éstas pueden ser clasificadas según su temporalidad en agudas o crónicas y según su capacidad de extensión a tejidos circundantes como invasivas o no invasivas. Presentamos un caso de femenino de 45 años con plenitud centrofacial y aumento de volumen en hemicara izquierda de 4 meses de evolución, acompañada de síntomas obstructivos nasales y cacosmia de 1 mes de evolución. En la exploración física con aumento de volumen hemifacial izquierdo, y a la exploración endoscópica nasal abundante salida de secreción por meato medio. Sin datos sugestivos de infiltración al sistema nervioso central y/u órbita. Se interviene quirúrgicamente mediante combinación de técnica endoscópica y Caldwell-Luc izquierdo, con reporte micológico e histopatológico de *Aspergillus spp.*

ABSTRACT

The term fungal rhinosinusitis is understood as a spectrum of infectious conditions of the sinonasal cavity that arise from a microorganism from fungal order. These can be classified according to their evolution in acute or chronic and according to their ability to attack surrounding tissues in invasive or non invasive. We present the case of a 45 year old female that attends our institution in seek of medical attention due to midface fullness and volume increase in the left half of the face with a 4-month evolution. These symptoms were accompanied by cacosmia for the last month. On physical examination we found increased volume of the left midface and abundant, greyish/greenish, thick secretion leaking through the middle meatus. No suggestive signs of central nervous system or orbit invasion were observed. The patient was surgically intervened with a combination of endoscopic surgery plus Caldwell-Luc approach with histopathologic and microbiological cultures reporting Apergillus spp.

Palabras Clave: Rinosinusitis crónica, Sinusitis fúngica, Aspergillus spp.

INTRODUCCIÓN

Los hongos son inhalados como parte de la flora sinonasal, posteriormente suelen ser destruidos gracias a las cascadas inmunológicas. Sin embargo, en ciertos escenarios adversos tales como el uso prolongado de antibióticos, ambientes húmedos y oscuros y los estados de inmunosupresión, impedirán el óptimo funcionamiento de dichas cascadas, permitiendo el desarrollo de infecciones de origen fúngico. (1)

Las infecciones fúngicas comúnmente encontradas en la práctica médica son causadas por *Candida spp.*, y *Aspergullius spp.* Otras especies que se presentan con menos frecuencia encuentran su relevancia en la práctica clínica debido a su gran potencial invasivo, como el orden *Zygomycota*, al cual pertenecen las especies *Mucor*, *Rhizopus* y *Apophysomyces* (1).

La RSF debe ser entendida por el otorrinolaringólogo como un espectro de enfermedades y no como una entidad distinta. James F. Hora en 1965 describió dos grandes categorías: la infección con potencial de invadir el epitelio y tejidos subyacentes (invasiva) o la infección que se encuentra confinada al epitelio superficial (no invasiva). (1, 2). La enfermedad no invasiva se describe también como la presencia de material fúngico o los productos de la reacción inflamatoria que ocupa los senos pero no invade el tejido. La pérdida ósea se relaciona con la expansión de los senos paranasales (3).

Se ha encontrado una prevalencia del género masculino sobre el femenino (1.2:1) y la edad de presentación tiene un rango amplio de 9-74 años (4).

Los estudios de imagen son indispensables para el diagnóstico y terapéutica de la RSF. La Tomografía Axial Computarizada (TAC) simple continúa siendo el estudio de elección. Aunque la presentación clínica y los estudios de imagen son útiles para orientar el diagnóstico, sólo la histopatología provee diagnóstico de certeza, por lo que es considerada el estándar de oro para el diagnóstico.

DESCRIPCIÓN DEL CASO

Paciente femenino de 45 años, ama de casa, sin antecedentes heredo-familiares relevantes, con antecedente de tabaquismo activo por 15 años (IT=4.5), sin enfermedades crónico degenerativas o infectocontagiosas. Se presenta a la consulta por dolor y plenitud centrofacial, así como aumento de volumen de hemicara izquierda de 4 meses de evolución, además de rinorrea purulenta, abundante, bilateral de predominio de fosa nasal izquierda (FNI), fétida, asociada a descarga retronasal de mismas características. Se acompaña de cacosmia de 1 mes, de predominio matutino. Tratada inicialmente con antibioticoterapia, sin presentar mejoría. En la exploración física se encuentra facies asimétrica con aumento de volumen de hemicara izquierda, que se extiende desde región infraorbitaria hasta submental, sin hiperemia ni hipertermia, indurado, no fluctuante, sin identificar colecciones, no doloroso a la palpación. Función facial grado I bilateral en escala de House-Brackmann. Ambos globos oculares simétricos, movimientos oculares sin alteraciones, AV sin alteraciones. Cavidad oral en adecuadas condiciones generales a excepción de la pared faríngea posterior hiperémica con abundante secreción purulenta, grisácea/verdosa, espesa. Mesorrino, a la rinoscopia anterior con abundante secreción de mismas

características de predominio de fosa nasal izquierda (FNI), cornetes hipertróficos reactivos a vasoconstrictor, septum funcional. La endoscopia nasal nos permite visualizar integridad del piso nasal, permeabilidad de ambas coanas, los cornetes sin alteraciones aparentes, por FNI se observa descarga de secreción purulenta abundante a través del meato medio.

Se realiza TAC de nariz y senos paranasales simple en cortes axiales y coronales (Imagen. 1, 2, 3 y 4) observando adecuado desarrollo y neumatización de los senos paranasales, con ocupación por material isodenso a tejidos blandos del seno frontal izquierdo, celdillas etmoidales anteriores y posteriores, y maxilar ipsilaterales, con calcificaciones dentro del seno maxilar. (Imagen. 1, 2 y 3) Remodelamiento, engrosamiento y esclerosis de las paredes óseas del seno maxilar. Además de la ocupación de la cavidad nasal izquierda por material isodenso a tejidos blandos, el cual ocupa la totalidad de la cavidad, el cual remodela y desplaza el septum hacia contralateral en su porción posterior (Imagen 4).

Se interviene quirúrgicamente con fines diagnósticos y terapéuticos, realizándose una revisión endoscópica en combinación con Caldwell- Luc (Imagen. 5); y el material obtenido se envía a microbiología e histopatología (Figura. 6), los cuales reportan mucosa sinusal con inflamación crónica, e hifas de gran tamaño ramificadas compatibles con infección por Aspergillus spp. Se inicia manejo antimicótico con Voriconazol, y la paciente evolucionó de manera favorable, sin complicaciones ni recidivas.

DISCUSIÓN

La prevalencia de la RSF no invasiva es mayor en mujeres de edad media y su principal agente etiológico es *Aspergillus spp.* (1, 3), tal como se presenta en el caso en cuestión.

La prevalencia de la RSF ha ido en aumento, siendo ésta aún más alta en países tropicales. La especie más comúnmente aislada es *Aspergillus,* sin embargo, otros hongos como *Schizophyllum commune, Alternaria, Curvularia* y *Bipolaris* también son encontrados. (1). En el estudio realizado por Kumangh Singh, (4) se observó un aumento de la prevalencia de RSF en los cambios de estación.

Según la temporalidad de la enfermedad, puede ser clasificada como aguda (<4 semanas) o crónica (>4 semanas) (1).

Se describe que la RSF no invasiva se puede presentar clínicamente en 3 distintos escenarios: Como infestación saprofítica la cual se caracteriza como la colonización de las secreciones o mucosa de la cavidad nasal, donde su principal factor de riesgo es la intervención quirúrgica sinonasal. (1, 3) Puede presentarse de manera asintomática o los pacientes suelen percibir un olor desagradable de la cavidad nasal (1).

Así mismo puede presentarse como bola fúngica siendo la misma una colección de hifas fúngicas fuera de la mucosa. El hongo más comúnmente involucrado es *Apergillus spp* y el seno maxilar está involucrado en el 94% de los casos. Suele ocurrir en mujeres de mediana edad, usualmente inmunocompetentes. Los principales síntomas son dolor facial, cacosmia y descarga retronasal (1).

La rinosinusitis fúngica alérgica (RFA) es la forma más común del espectro de la enfermedad sinusal fúngica no invasiva. Los criterios diagnósticos fueron descritos por Bent y Kuhn en 1970, donde se incluyen criterios clínicos, radiológicos e histopatológicos (3,5).

Tabla 1. Criterios de Bent y Kuhn. (6)

Criterios mayores	Criterios menores
Hipersensibilidad tipo I (medición de IgE, pruebas cutáneas o historia clínica)	Enfermedad unilateral
Pólipos nasales	Asma
Radiología característica (hallazgos tomográficos)	Erosión ósea o expansión en la tomografía
Presencia de mucina eosinofílica sin invasión	Cultivos fúngicos
Tinción fúngica positiva	Eosinofilia
	Cristales de Charcot-Leyden en mucina

La RFA se presenta típicamente en pacientes de 21-33, usualmente inmunocompetentes. Las reacciones de hipersensibilidad tipo I y III juegan un papel importante en la fisiopatología, al grado de haberse propuesto que no es una verdadera infección fúngica, sino una reacción a antígenos fúngicos. Se debe sospechar en el contexto de un paciente que presenta resistencia a los tratamientos de rutina, incluyendo las intervenciones quirúrgicas (1, 3)

En la presentación no invasiva de la RSF no es indispensable la inmunosupresión como un factor de riesgo para su desarrollo. El caso clínico encuentra su relevancia debido a que se presenta en una paciente sin comórbidos ni antecedentes de importancia para infecciones fúngicas, a pesar de lo cual se debe sospechar de esta entidad, por su forma de presentación atípica en comparación con las rinosinusitis bacterianas o virales y por la inadecuada respuesta al manejo antibiótico con correcta prescripción.

Los estudios de imagen juegan un rol importante en el diagnóstico de la RSF. De acuerdo con la literatura, la TAC simple continúa siendo el estudio de elección. La RSF no invasiva se presenta como opacificación sinusal que puede presentar calcificaciones en su interior, secundarios a la obstrucción del tracto de drenaje del seno afectado, además de evidencia de inflamación crónica, esclerosis y engrosamiento de las paredes óseas del seno afectado [5, 6]. En la resonancia magnética (RM) en secuencia T2 es posible observar opacificación y secreciones hiperintensas, así como flujos de vacío. Dicha opacificación puede tomar la forma del seno que ocupa. Ninguno de los hallazgos imagenológicos son patognomónicos de este espectro (5,6).

Aunque la presentación clínica y los estudios de imagen son útiles para orientar el diagnóstico, sólo la histopatología provee la certeza del mismo, por lo que es considerada el estándar de oro para el diagnóstico. Existen otros métodos como la Reacción en Cadena de Polimerasa (PCR), y la prueba de KOH, de los cuales la PCR demostró ser superior en el estudio realizado por Kumar Singh, et al. (3), quienes reportan para la PCR una sensibilidad de 72%, especificidad de 85%, Valor Predictivo Positivo de 55% y Valor Predictivo Negativo de 93%, contra el KOH que cuenta con sensibilidad 57%, especificidad 85%, Valor Predictivo Positivo

de 47%, Valor Predictivo Negativo de 88%. Es recomendable usar más de un método diagnóstico, especialmente en los casos con presentación atípica que representan un reto en la práctica clínica del otorrinolaringólogo (3, 4).

CONCLUSIONES

Gracias a las nuevas tecnologías biomédicas ha sido posible que a lo largo de los últimos años se identifiquen nuevas especies fúngicas causantes de RSF y las variaciones en su distribución alrededor del globo. La meta final de estas investigaciones es ampliar el espectro de posibilidades terapéuticas al dirigir la terapia antifúngica a los agentes causales específicos, limitando la necesidad de terapias invasivas, las cuales representan mayor morbilidad para el paciente en comparación con el tratamiento médico.

Al mismo tiempo, la revolución tecnológica está haciendo posible contar con métodos diagnósticos cada vez más confiables y accesibles. Un ejemplo de esto es la PCR la cual permite evaluar muestras para distintas especies de hongos en un tiempo y por un costo razonable. Su sensibilidad es casi tan alta como la de los estudios histopatológicos para el diagnóstico de la RSF, sin embargo, éstos continúan siendo el estándar de oro para la certeza diagnóstica.

Los métodos de imagen como la TAC y la RMN han tomado un rol importante en el diagnóstico de la RSF al mostrar algunas características que nos permiten diferenciar esta entidad de otros procesos ocupativos de las cavidades sinonasales, además de que aportan información valiosa para realizar un tratamiento quirúrgico exitoso.

Aunque la terapia antifúngica provee una base importante para el manejo de la RSF, el tratamiento quirúrgico sigue teniendo gran relevancia en la resolución de la patología, ya que por este método podemos extraer las secreciones retenidas dentro de las cavidades sinonasales, además de permeabilizar y funcionalizar los trayectos de drenaje de las mismas.

REFERENCIAS

1. Bent, J.P.; Kuhn, F.A. Diagnosis of allergic fungal sinusitis. Otolaryngol. Head Neck Surg. 1994, 111, 580–588.
2. Deutsch, P. G., Whittaker, J., Prasad, S.: Invasive and Non-Invasive Fungal Rhinosinusitis—A Review and Update of the Evidence. Medicina (Kaunas). 2019 Jul; 55(7): 319.
3. Kumar Singh, A., Prashant, G., Fungal Rhinosinusitis: A Microbiological and histopathological Perspective. *Journal of Clinical and Diagnostic Research*. 2017, 11, 10-12.
4. Hora, J.F. Primary aspergillosis of the paranasal sinuses and associated areas. Laryngoscope 1965, 75, 768–773.
5. Mhurchu, E. N., Ospina, J., Janjua, A. S.: Fungal Rhinosinusitis: A Radiological Review With Intraoperative Correlation. *Canadian Association of Radiologists Journal*. 2017, 68, 178-186.
6. Aribandi M, Mccoy VA, Bazan C.: Imaging features of invasive and noninvasive fungal sinusitis: a review. *Radiographics*. 27 (5): 1283-96. doi:10.1148/rg.275065189.

IMÁGENES

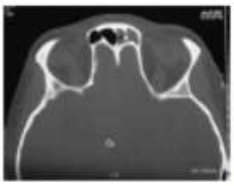
Imagen. 1

Imagen. 1 TAC simple corte axial, se observa ocupación del seno frontal izquierdo.

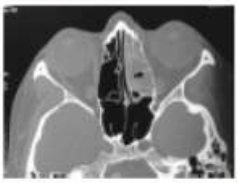
Imagen. 2

Imagen. 2 TAC simple corte axial, se observa ocupación de las celdillas anteriores y posteriores del seno etmoidal izquierdo.

Imagen. 3

Imagen. 3 TAC simple corte axial, se observa ocupación del seno maxilar izquierdo, remodelación, engrosamiento y esclerosis de las paredes óseas. Además de calcificaciones dentro del seno maxilar hacia su porción anterior.

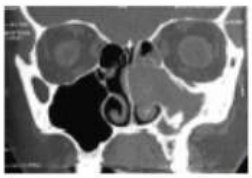
Imagen. 4

Imagen. 4 TAC simple corte coronal, se observa ocupación del seno maxilar izquierdo, remodelamiento óseo y ocupación de la cavidad nasal ipsilateral condicionando desplazamiento del septum hacia contralateral. Además de una calcificación dentro del seno maxilar en la porción inferior.

Imagen. 5

Imagen. 5 Abordaje Caldwell – Luc izquierdo.

Imagen. 6

Imagen. 6 Material mucoso obtenido del seno maxilar izquierdo.

DIAGNÓSTICO DIFERENCIAL DE UN TERATOMA CERVICAL QUE SIMULA UN QUISTE TIROGLOSO: REPORTE DE UN CASO

AUTORES

Dr. Ramón Pérez Ramírez[a*]

Dr. Carlos Andrés López Fabila*

Dr. Moisés Humberto Capilla García**

Dr. Eduardo Alfredo Martínez Montesano**

Dr. J. Álvaro Victoria Hernández***

Dr. Arnulfo Cornejo Suárez****

Correspondencia:
Hospital General de Zona Número 1, Instituto Mexicano del Seguro Social (IMSS). Calle José María Chávez 1202, Lindavista. C.P 20270, Aguascalientes, Aguascalientes, México.
Correo: dr_ramón_otorrino@yahoo.com
Celular: 3313415927
Teléfono fijo: 4759534065.

[a*]Departamento de Otorrinolaringología, Hospital General de Zona número 1, Instituto Mexicano Del Seguro Social (IMSS), Aguascalientes, Aguascalientes, México. Grupo ARCOSCEO "Cirugía endoscópica de oído e investigación" ORCID: 0000-0003-0812-271

*,** Médico Interno de pregrado, egresado de la Universidad Autónoma de Aguascalientes.

***Departamento de Anatomía Patológica, Hospital General de Zona número 3, Instituto Mexicano Del Seguro Social (IMSS), Aguascalientes, Aguascalientes, México.

****Otorrinolaringólogo y Cirujano de Cabeza y Cuello; Ex Adscrito al Hospital de Alta Especialidad Centro Médico Nacional de Occidente del Instituto Mexicano del Seguro Social, Guadalajara, Jal. México. Grupo ARCOSCEO "Cirugía endoscópica de oído e investigación" Doctorado en Investigación clínica. ORCID: 0000-0002-1989-0985

RESUMEN

Los teratomas son tumores derivados de las 3 capas embrionarias que se implantan en diversos sitios cuando estas células migran del saco vitelineo hacia los cordones sexuales. Pueden implantarse en diversas zonas desde la cabeza hasta el sacro siendo aún más rara su presentación en adultos, en algunos casos generan efectos compresivos y en su mayoría son diagnosticados al momento del nacimiento. No obstante hay muy pocos reportes en la literatura con localización en cuello y en la población adulta.

Caso clínico: Femenino de 16 años de edad, quien llega a la consulta por presentar una masa cervical de localización en la línea media, crecimiento progresivo, de características quísticas en estudios de imagen. Con una impresión diagnóstica de quiste tirogloso fue intervenida quirúrgicamente con técnica de Sistrunk sin complicaciones.

Resultados: El reporte histopatológico concluyó se trataba de un teratoma benigno, totalmente resecado. Se le dio seguimiento por la consulta externa por 2 años sin presentar recidiva ni secuelas.

Conclusión: Es importante en los tumores de cuello localizados en la línea media tener como diagnóstico diferencial del quiste tirogloso al teratoma ya que este último tiene mayor riesgo de complicación comprometiendo la vida del paciente.

Palabras Clave: teratoma cervical, teratoma simulando quiste tirogloso.

ABSTRACT

Teratomas are tumors derived from the 3 embryonic layers that are implanted at various sites when these cells migrate from the viteline sac to the sexual cords. This can be implanted in various areas from the head to the sacrum being even more rare in adults, in some cases they generate compressive effects and are mostly diagnosed at birth. However, there are very few reports in the literature with location in the neck and in the adult population.

Case report: *Female 16 years old, who comes to the clinic for presenting a cervical mass in the midline, progressive growth, with cystic characteristics in imaging studies. With a diagnostic impression of thyroglossal cyst, she was surgically operated with an uncomplicated Sistrunk technique.*

Results: *The histopathological report concluded that it was a benign teratoma, completely resected. He was followed up by the external consultation for 2 years without presenting recurrence or sequelae.*

Conclusion: *It is important in neck tumors located in the midline to have a differential diagnosis of the thyroglossal cyst to teratoma since the latter has a higher risk of complication compromising the patient's life.*

Keywords: cervical teratoma, teratoma simulating thyroglossal cyst

INTRODUCCIÓN

Los teratomas son tumores congénitos que derivan de 3 capas celulares (endodermo, mesodermo y ectodermo) (1). Las células germinales ubicadas en el saco vitelineo migran en la primera semana de vida intrauterina hacia los cordones sexuales formando las gónadas primitivas o indiferenciadas, durante esta migración restos celulares pueden formar un tumor germinal maligno o benigno que se desarrollan alrededor de la cuarta y quinta semana de gestación, localizándose desde la cabeza hasta la zona sacroccoccígea (2). La incidencia de aparición de estos tumores en recién nacidos oscila entre 1:20,000 a 40,000 nacimientos con un predominio por el género femenino (3/4 de los casos reportados), siendo las zonas sacrococcígea, gonadal, mediastinal y pineal las principalmente afectadas. Sin embargo, la literatura reporta una incidencia en cabeza y cuello de alrededor de 0.47-6%.1,2 Las manifestaciones clínicas de un teratoma cervical se derivan a los efectos compresivos principalmente, que pueden ocasionar disnea y disfagia. Puede tener un riesgo aumentado de sangrado en la zona circunscrita del tumor lo que puede llevar a obstrucción de la vía aérea y al colapso cardiovascular (3).

REPORTE DE CASO

Femenino de 16 años de edad, sin antecedentes médicos de importancia, refiere aumento de volumen en la línea media del cuello a los 6 años de edad, que sigue los movimientos de la deglución sin causar otra sintomatología. En os últimos 6 meses presenta aumento progresivo en el volumen, negando antecedentes de infección de la tumoración. Refiere sensación de ahogo en posición decúbito dorsal. A la exploración física se encontró una masa en la línea media que sigue los movimientos de la deglución, con diámetro de aproximadamente 5x5 cm, fluctuante, no indurada, bordes lisos

y regulares, indicativo de un quiste tirogloso (figura 1). En el ultrasonido de cuello se observó la glándula tiroides de características dentro de lo normal y una imagen de aspecto nodular en cuello que mide 34 x 12 x 22 mm, homogénea que no muestra vascularidad al doppler, por lo que se sugiere la realización de tomografía computarizada (TC) donde se identifica la presencia de una tumoración quística en la cara anterior del cuello, sobre la línea media a nivel infrahiodeo de 34 x 20 x 22 mm que sugiere probable quiste tirogloso (figura 2).

Se decide la intervención quirúrgica con técnica de Sistrunk bajo anestesia general con escisión completa de la tumoración (figura 3). El reporte histopatológico macroscópico reportó tumoración nodular con la presencia de fragmentos fusiforme con una consistencia blanda. Al corte es quístico y unilocular, con un contenido sebáceo y color blanco-grisáceo ligeramente corrugada. A la microscopía electrónica los cortes histopatológicos muestran varios grupos de glándulas reactivas dispuestas en grupos confluentes, circundadas por un estroma fibromuscular del mismo perfil, en el que se disponen cúmulos dispersos de células de inflamación mixta y algunos histiocitos de citoplasma multivacuolados asociados. Las glándulas exhiben variabilidad quística, revestidas por una doble capa de células cubicas con núcleos centrales homogéneos con nucléolo inconspicuo en algunas de ellas, sin atipia ni figuras de mitosis en ningún campo. En el reborde exterior de éstas se identifica la presencia de células "mioepiteliales". No se identifican datos de malignidad, confirmado el diagnóstico de teratoma quístico maduro benigno totalmente extirpado (figura 4.).

DISCUSIÓN

Los teratomas son tumoraciones compuestas de tres estratos celulares (endodermo, mesodermo y ectodermo). Según la literatura tiene una incidencia en cabeza y cuello que varía desde un 2 hasta un 5% de todas las neoplasias de células germinales; pueden clasificarse según su localización, siendo tumores gonadales o extragonadales. Aunque también se ha reportado afectación orbital, nasofaríngea, orofaríngea, intratemporal e intracraneal (4).

El diagnóstico, en la mayoría de los casos es prenatal o en la infancia y se ven afectados alrededor de 1 por cada 20,000-40,000 recién nacidos (5). Los teratomas se originan a partir de la migración de las células germinales o gonocitos primarios desde el saco vitelino hacia los cordones sexuales, esto ocurre en la primera semana de vida intrauterina formando así las gónadas primitivas indiferenciadas (2). Estas células pueden quedar implantadas de forma ectópica en cualquier sitio desde la cabeza hasta la región sacrococcígea durante la cuarta o quinta semana de gestación (5).

El cuadro clínico puede variar dependiendo la localización del tumor y si la lesión es diagnosticada de manera prenatal o postnatal; en el caso de los teratomas congénitos hablando específicamente de los ubicados en la región cervical estos se pueden presentar como un síndrome de obstrucción de la vía aérea superior en neonatos ocasionando una insuficiencia respiratoria que se asocia a una mortalidad de alrededor del 100% si no es tratado urgentemente (6,7). Cuando es diagnosticado de manera postnatal y durante la etapa escolar o en la adolescencia la presentación clínica mmás frecuente es el crecimiento gradual y asintomáti-

co del tumor; un crecimiento acelerado o síntomas compresivos generalmente se asocia a infección o hemorragia (3). En poblaciones adultas es muy rara la presencia de este tumor en la región cervical, se han descrito cerca de 40 casos en la literatura médica (8).

Histológicamente se pueden dividir en teratomas maduros e inmaduros; los primeros afectan principalmente a la población pediátrica y pueden contener tejidos óseos, anexos cutáneos o cualquier tejido derivado de los tres estratos celulares previamente mencionados. Aproximadamente el 68% de los teratomas contienen tejido derivado del neuroectodermo como tejido nervioso; incluso frecuentemente los teratomas cervicales pueden contener tejido tiroideo (7).

El diagnostico se realiza con la presencia de una tumoración ubicada en la línea media del cuello, relativamente móvil, con paredes gruesas esto apoyado con estudios de imagen como ultrasonido, TC o resonancia magnética nuclear (RMN) (9).

El ultrasonido generalmente muestra una masa heterogénea con calcificaciones aunque estas pueden no estar siempre presentes, así como componentes solidos o quísticos; en cuanto a su densidad la hipoecogenicidad en este tipo de muestras tiene una sensibilidad de 41% y una especificidad de 92%. La TC al igual que la RMN son más efectivas al momento de identificar con más claridad los elementos calcificados así como zonas heterogéneas en comparación al ultrasonido (3,5)

En el caso anteriormente mencionado al realizarse un ultrasonido este reportó una tumoración de características homogéneas, sin calcificaciones ni vascularización, lo cual no fue concluyente por lo tanto se solicitó una TC contrastada; las características homogéneas de la tumoración y la ausencia de calcificaciones contribuyeron al diagnóstico presuntivo de un quiste tirogloso más que un teratoma.

Los quistes tiroglosos son las anomalías congénitas cervicales más frecuentes en edad pediátrica. Se forman debido a la involución incorrecta del conducto tirogloso el cual forma parte de la formación embriológica y del descenso de la tiroides desde el foramen cecum en la base de la lengua hasta la parte superior de la tráquea (10). Debido a este origen embriológico los quistes pueden formarse en cualquier parte del trayecto de migración, pero es más común encontrarlos en la zona adyacente al hueso hioides (11). A los 30 años de edad son diagnosticados alrededor de la 2/3 de los pacientes con estas anomalías de los cuales solo un 50% de los casos son clínicamente aparentes antes de los 10 años de edad (4). La presentación clínica en un 75% de los casos es una tumoración indolora, móvil, adyacente al hueso hioideo que puede desplazarse al protruir la lengua (12).

El manejo definitivo es la resección quirúrgica y debido al diagnóstico presuntivo previo se optó por la técnica de Sistrunk la cual es de elección para los quistes tiroglosos con un porcentaje de recidivas de alrededor del 3% (13).

El resultado histopatológico concluyó el diagnostico de un teratoma quístico maduro, benigno.

CONCLUSIÓN:

En este caso, la clínica, la exploración física y los estudios de imagen indicaban que se trataba de un quiste tiro-

gloso. La cirugía fue exitosa, más los hallazgos durante la misma no fueron los esperados, por lo que se reseca la masa y es enviada a patología donde se concluye el diagnostico de un teratoma quístico maduro benigno. Se le ha dado seguimiento a la paciente por 2 años sin presentar recidiva.

Es importante en los tumores de cuello localizados en la línea media tener como diagnóstico diferencial del quiste tirogloso al teratoma ya que este último tiene mayor riesgo de complicación comprometiendo la vida del paciente.

REFERENCIAS

1. Khaja S, Lambert and E, Manaligod. J. Congenital Neck Mass. JAMA Otolaryngology–Head & Neck Surgery. 2016;142(9):907.
2. Alimehmeti M. Cystic benign teratoma of the neck in adult. World Journal of Clinical Cases. 2013;1(6):202.
3. Lv Z, Bai X, Sheng Q, Liu J, Wu Y. A case report of a giant mature teratoma of the thyroid gland in a young girl. Medicine (Baltimore). 2019;98(9):14703.
4. Quintanilla-Dieck L, Penn E. Congenital Neck Masses. Clinics in Perinatology. 2018;45(4):769-785.
5. Wolter N, Siegele B, Cunningham M. Cystic cervical teratoma: A diagnostic and management challenge. International Journal of Pediatric Otorhinolaryngology. 2017;95:97-100.
6. Moreddu E, Pereira J, Vaz R, Lena G, Triglia J, Nicollas R. Combined endonasal and neurosurgical resection of a congenital teratoma with pharyngeal, intracranial and orbital extension: Case report, surgical technique and review of the literature. International Journal of Pediatric Otorhinolaryngology. 2015;79(12):1991-1994.
7. Brodsky J, Irace A, Didas A, Watters K, Estroff J, Barnewolt C et al. Teratoma of the neonatal head and neck: A 41-year experience. International Journal of Pediatric Otorhinolaryngology. 2017;97:66-71.
8. Gregory E. Punch Jo,seph C. Sniezek, Bryan D. Berkey, and Gregor W. Petermann. Benign, Mature, Parapharyngeal Teratoma Presenting in an Adult. Radiol Case Rep. 2007; 2(4):46.
9. Patel RV, McNamara V, Jackson P, Drake D. Cervical teratoma simulating thyroglossal cyst. BMJ Case Rep.. 2013;13:1
10. Ross J, Manteghi A, Rethy K, Ding J, Chennupati S. Thyroglossal duct cyst surgery: A ten-year single institution experience. International Journal of Pediatric Otorhinolaryngology. 2017;101:132-136.
11. Rayess H, Monk I, Svider P, Gupta A, Raza S, Lin H. Thyroglossal Duct Cyst Carcinoma: A Systematic Review of Clinical Features and Outcomes. Otolaryngology–Head and Neck Surgery. 2017;156(5):794-802.
12. Suhail Amin Patigaroo, Nisar Hussain Dar, Aleena Shafi Jallu and Rauf Ahmad. Thyroglossal Duct Cyst. Ear, Nose & Throat Journal. Indian J Otolaryngol Head Neck Surg. 2017; 69(1):102–107.
13. Righini C, Hitter A, Reyt E, Atallah I. Thyroglossal duct surgery. Sistrunk procedure. European Annals of Otorhinolaryngology, Head and Neck Diseases. 2016;133(2):133-136.

FIGURAS

Figura 1. a y b: observe masa en línea media el cuello en región infrahiodea con bordes regulares.

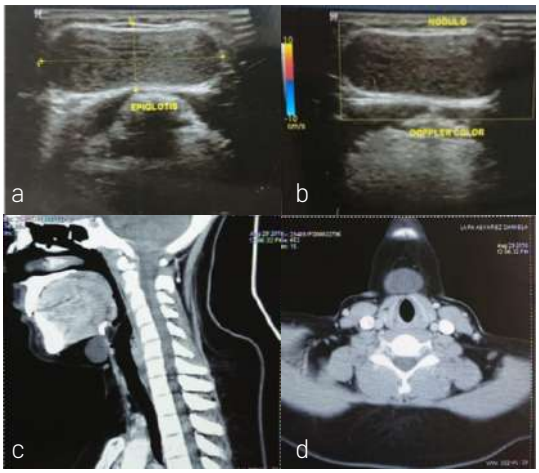

Figura 2 a y b: Ultrasonido de cuello: observe imagen hipoecoica con cápsula no vascularizada al doppler. C y d: Tomografía de cuello en la cual se observa imagen isodensa a tejidos blandos localizada en región infrahiodea en la línea media (flechas azules).

Figura 3. Resección de la tumoración con íntima relación con el cuerpo del hueso hioides (previa escisión del mismo).

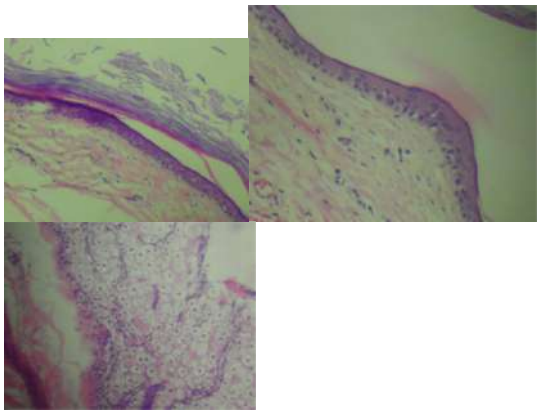

Figura 4, Cortes histologicos muestran varios grupos de glándulas reactivas dispuestas en grupos confluentes, circundadas por un estroma fibromuscular del mismo perfil, en el que se disponen cúmulos dispersos de células de inflamación mixta y algunos histiocitos de citoplasma multivacuolados asociados.

CALIDAD DE VIDA EN PACIENTES LARINGECTOMIZADOS DEL INSTITUTO JALISCIENSE DE CANCEROLOGÍA DE ENERO DEL 2015 A ENERO 2020

AUTORES

Dra. Carolina Carrillo Hernández*

Dr. Juan José Soto Ávila**

CO AUTORES

Dr. Enrique Gerardo Ortiz Hernández***

Dr. José Alfonso Cruz Ramos****

Dr. Carlos M. Radillo Martínez Sandoval*****

Sede:
Instituto Jalisciense de Cancerología
Dirección:
Coronel Calderón 715, El Retiro, 44280 Guadalajara Jal

Sede:
Hospital Civil de Guadalajara Fray Antonio Alcalde
Dirección:
Hospital No. 278, El Retiro, 44280 Guadalajara, Jalisco

*Cirujana Oncóloga de Cabeza y Cuello. Instituto Jalisciense de Cancerología
**Cirujano Oncólogo. Instituto Jalisciense de Cancerología
***Otorrinolaringólogo. Hospital Civil de Guadalajara Fray Antonio Alcalde
****Anatomopatólogo. Instituto Jalisciense de Cancerología
*****Otorrinolaringólogo. Hospital Civil de Guadalajara Juan I. Menchaca

RESUMEN

El cáncer de laringe representa el 42% de las neoplasias malignas de las vías aerodigestivas superiores, pero solo el 1% de todos los tumores malignos; involucra a algunas de las funciones humanas más básicas, como respirar, comer, comunicación verbal e interacción social, por lo que evaluar la función y calidad de vida (CDV) de los pacientes se ha vuelto indispensable para determinar la efectividad global de los enfoques de tratamiento y proporcionar una justificación en relación con la toxicidad asociada.

Objetivo General: Evaluar la calidad de vida de los pacientes laringectomizados en el Instituto Jalisciense de Cancerología.

Material y Métodos: Se realizó un estudio descriptivo, retrospectivo y observacional, mediante una búsqueda computarizada y en física de los pacientes sometidos a laringectomia total, del periodo comprendido de enero del 2015 a enero del 2020, en el Instituto Jalisciense de Cancerología.

Resultados y conclusiones: La población incluida en el estudio, fue compuesta en su mayoría por hombres de bajo nivel educativo con etapa clínica avanzada. En el momento de la entrevista la mayoría de los pacientes presentaban emisión de voz. Hubo una mejoría significativa en la calidad de vida después del tratamiento y la mayoría de los pacientes considero la calidad de vida en el momento de la entrevista de excelente a muy buena.

ABSTRACT

Laryngeal cancer represents 42% of upper aerodigestive cancers. Only 1% of cancers affects any of the most basic human functions, such as breathing, eating, verbal communication, and social interaction. Laryngeal cancer affects all of them, thus, assessing patient's function and Quality of Life (QoL) has become essential to evaluate the global effectivity of the treatment modalities, and to justify the associated toxicity.

General objective: *to evaluate the QoL of post-laringectomy patients in the Instituto Jaliscience de Cancerología.*

Material and Methods: *This is a descriptive, retrospective, observational study. Post-laryngectomy patients' charts were reviewd. Patients operated from January 2015 to January 2020 in the Instituto Jaliscience de Cancerología were included.*

Results and conclusions: *The studied population was mainly composed by poorly educated men with advanced cáncer. At the time of the physical exam most patients had voice. There was a significative improvement in the QoL after the treatment, and most patients considered their QoL at the momento of the physical exam to be from very good to excellent.*

INTRODUCCION

El cáncer de laringe representa el 42% de las neoplasias malignas de las vías aerodigestivas superiores, pero solo el 1% de la totalidad de las neoplasias (1). Es más frecuente entre los 50 y 70 años, pero se observa cada vez más en edades tempranas. Predomina en hombre en una relación 4:1(2), se ha visto un incremento en esta patología en las mujeres en los últimos años, probablemente asociado al mayor consumo de tabaco y alcohol en ese género (3,4)".

El cáncer de laringe se suele diagnosticar en estadios avanzados y produce gran impacto sobre la calidad de vida, con una tasa de sobrevida a 5 años que no supera el 50%-60% (5).

Es la segunda causa de muerte en otorrinolaringología y el tercer cáncer más frecuente de cabeza y cuello con 21%, correspondiendo al 2% de todos los cánceres (6–8).

La evolución natural está determinada por su localización y su tendencia a diseminarse a los ganglios linfáticos regionales. Las lesiones glóticas tienen poca tendencia a la diseminación linfática y producen clínica (disfonía) precozmente, lo que hace que se diagnostiquen en estadios iniciales. Esto determina un mejor pronóstico. Sin embargo, las lesiones supraglóticas tienen una alta tendencia a la diseminación temprana a través del sistema linfático. No producen síntomas llamativos en estadios iniciales y es por ello que se diagnostican generalmente en estadios avanzados (el motivo de consulta puede ser un tumor cervical o disnea y disfagia por obstrucción), lo que conlleva un peor pronóstico.

Esto determina que un porcentaje importante de los pacientes atendidos en nuestro medio se diagnostiquen en etapas clínicas avanzadas por lo que son sometidos a tratamientos radicales quirúrgico con necesidad de adyuvancia.

La rehabilitación del habla en los pacientes laringectomizados, es generalmente en lo primero que pensamos al hablar de rehabilitación funcional en cirugía oncológica de laringe. Sin embargo, hay muchos otros aspectos que influyen en la calidad de vida de los pacientes y que debemos conocer para prevenirlo y tratarlo (9).

Destacando el dolor, alteración en el olfato y gusto, en 2/3 de los pacientes con laringectomía, estas funciones se ven alteradas. La radioterapia también juega un papel en alterar estos sentidos (10), así como la producción de saliva. En cuanto a la deglución la cirugía sobre la supraglotis altera la anatomía y la sensibilidad de este órgano, produciéndose frecuentemente aspiraciones y disfagia por alteración de la fase faríngea de la deglución sin olvidar que la radioterapia y la quimioterapia alteran también la deglución (11,12). Disfuncionalidad del hombro secundario a la disección cervical (13,14).

Problemas psicosociales: los pacientes con diagnóstico de cáncer de cabeza y cuello, tienen una mayor presión social que se traduce en una mayor incidencia de depresión y suicidio. Las preocupaciones inmediatas son el temor a lo desconocido y la inquietud ante los efectos físicos, sociales y funcionales del tratamiento contra el cáncer. A largo plazo, pasan a un primer plano la situación laboral, el estado funcional, los aspectos de la comunicación, la sexualidad y la imagen de uno mismo (15,16).

La rehabilitación vocal, el aprendizaje del uso de fístulas fonatorias, erigmofonía o demás técnicas, debe considerarse parte del tratamiento de los paciente (17–19). Hay varias opciones después de una laringectomía total, siendo la prótesis de voz traqueoesofágica (TEP) que utiliza aire inhalado durante la respiración o usar la faringe reconstruida como nueva fuente de sonido (segmento faringoesofágico [PE]) el gold standard (20–25).

La calidad de vida relacionada con la salud no se puede medir con parámetros objetivos y, por lo general, se evalúa mediante la aplicación de encuestas siendo el creado por la Universidad de Washington Cuestionario de vida (UW-QOL) uno de los más utilizados (26–28).

MATERIAL Y METODOS

Se realizó un estudio transversal, descriptivo, observacional. Siendo el universo de trabajo pacientes con cáncer de laringe cuyo tratamiento primario o para enfermedad recurrente o persistente incluya laringectomía total con o sin tratamiento adyuvante y con seguimiento apropiado para valorar calidad de vida posterior a la cirugía. Muestra a conveniencia. Todos los casos del periodo de enero del 2015 a enero del 2020.

Realizando estadística descriptiva de la población estudiada, recuento de frecuencias y porcentajes para variables cualitativas

RESULTADOS

Se revisaron en total 26 expedientes en el periodo comprendido de enero del 2015 a enero del 2020 de los cuales 18 pacientes ya habían fallecido por lo que solo se analizaron 8 pacientes representado el 30.77% del total de la muestra.

El promedio de edad fue de 53.62 años (rango de 41 a 71 años), siendo el 87.5% de los pacientes del género masculino y 12.5% femenino.

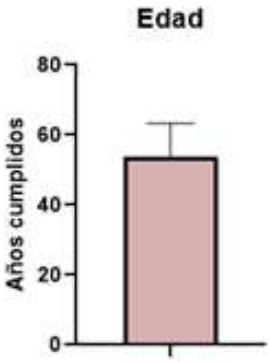

El 75% de los pacientes su escolaridad fue primaria y el 25% secundaria. En cuanto al estado civil, 37.5% de los pacientes estaban casados, el 25% solteros, 25% unión libre y el 12.5% viudos. La etapa clínica de los pacientes fue 50% III y 50% IV.

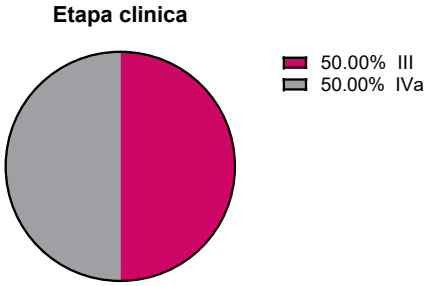

En relación al sitio primario del tumor en el 62.5% de los pacientes estaba en supraglotis, 37.5% glotis.

El 100% de los pacientes tenían cáncer epidermoide, siendo el 50% moderadamente diferenciados, 25% bien diferenciados y 25% pobremente diferenciados.

Tratamientos

Como tratamiento primario radical se realizó la laringectomia total al 87.5% de los pacientes y como cirugía de salvamento al 12.5% de los pacientes.

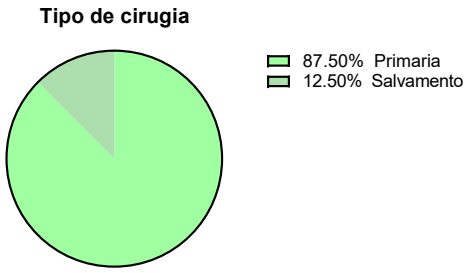

El tiempo transcurrido desde que se realizó la laringectomia total fue menos de dos años en el 75% de los pacientes y mayor a dos años en el 25%. El 62.5% de los pacientes recibió radioterapia como tratamiento adyuvante, el 25% recibió quimioradioterapia y el 12.5% no fue necesaria la adyuvancia.

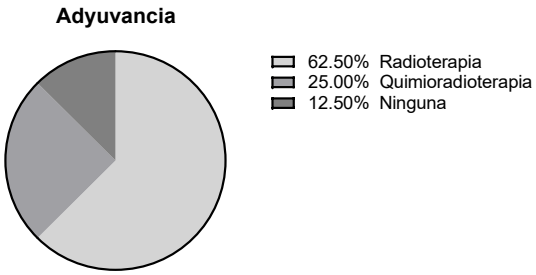

Dentro de las complicaciones postquirúrgicas el 50% de los pacientes presento fistula salival mientras que el otro 50% de los pacientes no presentó ninguna complicación. Del total de pacientes el 12.5% fue necesario el uso de gastrostomía postquirúrgica transitoria, el resto de pacientes representando el 87.5% no la necesito. La forma en que los pacientes se rehabilitaron fue en el 75% de los casos con válvula PROVOX, el 25% de los casos opto por no rehabilitarse.

Al momento de la entrevista el 62.5% de los pacientes eran capaces de emitir su voz a través de la válvula traqueoesofagica mientras que el 37.5% no.

Al aplicar el cuestionario sobre calidad de vida UW-QOL el dominio con la mejor puntuación fue el de gusto con un promedio de 100 puntos (siendo 100 la máxima puntuación traducido en la mejor calidad de vida y 0 el peor traducido en muy mala calidad de vida), seguido de los dominios de actividad, recreación, deglución y ansiedad con un promedio de 96, continuando con el dominio de saliva con un promedio de 88.7, animo con 84.3, masticación con 83.7, dolor con 81.2, siendo los dos con peor calificación el hombro con 72.5 y el habla con 57.5 puntos de promedio.

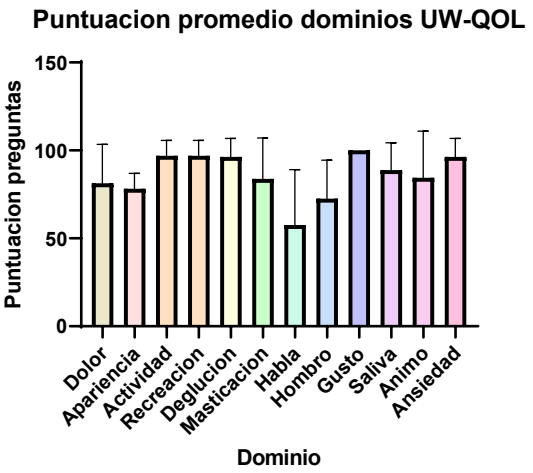

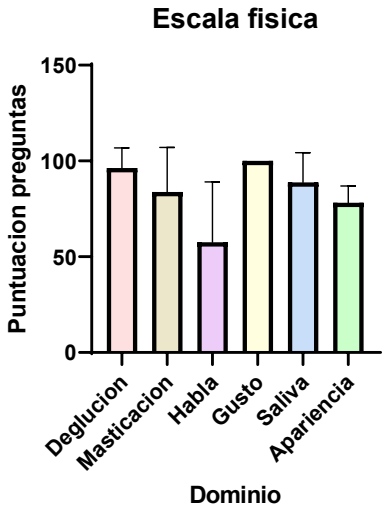

Si agrupamos los dominios en dos grupos, uno enfocado en evaluar escala física del paciente incluyendo los dominios deglución, masticación, habla, gusto, saliva y apariencia se obtiene un promedio de 84.03 puntos siendo los dominios mejores calificados el gusto, la deglución y la saliva.

Otra subescala enfocándose en el aspecto socioemocional, el cual abarca los dominios de ansiedad, dolor, animo, actividad, recreación y funcionalidad del hombro con un promedio de 87.9 puntos, con los mejores puntajes en los dominios que evalúa la actividad, recreación y ansiedad; si comparamos ambas se obtiene mejor promedio esta última, siendo solo diferencia de 3 puntos con la subescala física.

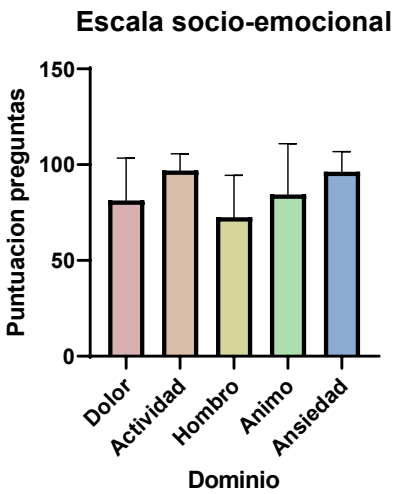

Cuando se interrogo a los pacientes sobre lo que ellos consideraban los aspectos más importantes que influían en su calidad de vida, se obtuvo que para el 26.3% de ellos era el habla siendo este dominio las más veces mencionado, seguido del 15.7% el dolor, deglución y la funcionalidad del hombro, continuando el ánimo con el 10.5%, por ultimo con el 5.2% la apariencia, actividad y recreación.

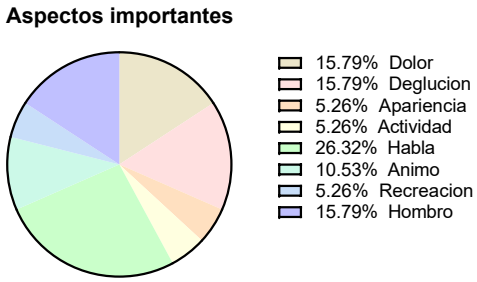

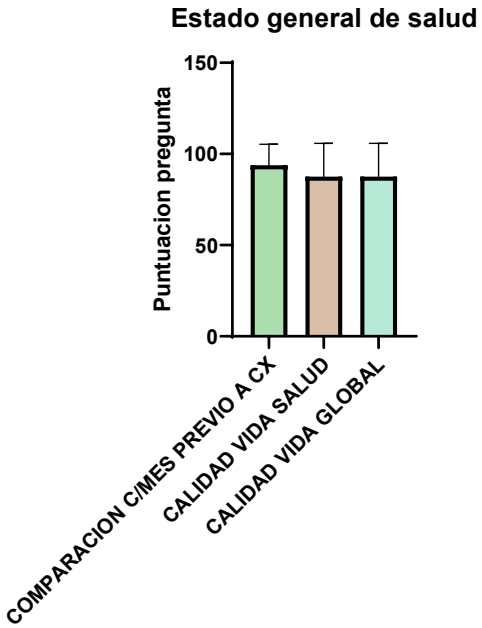

Por último, se realizaron al final del cuestionario tres preguntas sobre la calidad de vida general de los pacientes obteniendo 93.7 puntos en promedio a la primera pregunta en cuanto a la calidad de vida actual comparada a la que llevaba el paciente antes de la intervención quirúrgica, siendo igual que en los dominios previos 100 el máximo puntaje y 0 el peor, la segunda pregunta es calificando a la calidad de vida del paciente en relación a su salud con un puntaje promedio de 87.5 situándolo entre excelente y muy buena calidad de vida y por último la tercer pregunta enfocada a la calidad de vida global incluyendo aspectos familiares, espiritualidad, amigos y actividades recreativas se obtuvieron 87.5 puntos en promedio traduciéndose entre una excelente y muy buena calidad de vida.

En cuanto a la sobrevida general en meses posterior a la laringectomia total, el 53.8% de los pacientes estaban vivos a los 12 meses, el 38% de los pacientes estaban vivos a los 23 meses y el 15.2% de los pacientes estaban vivos a los 44 meses, con un rango de 3-44 meses.

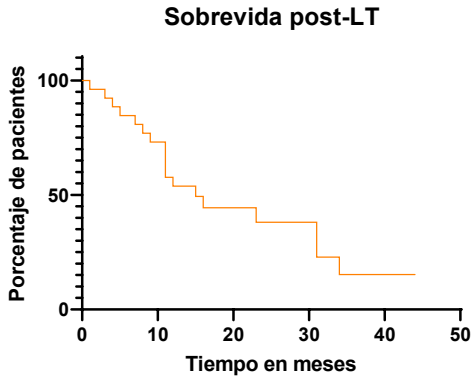

DISCUSION

Este fue el primer estudio de calidad de vida en pacientes que fueron sometidos a laringectomia total, evaluada por el UW-QOL en el Instituto Jalisciense de Cancerología.

Los resultados muestran que en relación a las características demográficas y clínicas la población de estudio fue predominantemente hombres, menores de 65 años, de bajo nivel educativo y al momento de la entrevista vivían con un acompañante. Contaban con etapas clínicas avanzadas III-IV, obteniéndose resultados similares en otros estudios donde los pacientes con cáncer de laringe eran en su mayoría hombres y de bajo nivel educativo (9,15,29).

Las respuestas a las preguntas relativas a los dominios subjetivos del cuestionario mostraron que el 75% de los pacientes consideraron que su calidad de vida era buena a excelente y el 100% considero que en relación a salud su calidad de vida era mejor que al diagnóstico. Estos resultados fueron mejores que los reportados en la población estudiada por Vartanian y col. donde el 59.3% de los pacientes considero su calidad de vida de buena a excelente y el 70.4% indico que su salid era igual o mejor que antes de la cirugía (30).

Aunque la calidad de vida relacionada con la salud de los pacientes tratados con laringectomia total tiende a disminuir durante el tratamiento, se estabiliza alrededor de los 12 meses después de la cirugía (15). En un estudio reciente sobre la importancia de los dominios del UW-QOL para pacientes con cáncer de cabeza y cuello, Metcalfe et al. demostró que en los primeros 12 meses después del tratamiento hay una oscilación menor de elementos que los pacientes consideran importantes. Sin embargo, después de este periodo los pacientes otorgan mayor importancia a los dominios de la deglución, masticación y habla, una tendencia que continua a lo largo de su vida (31).

En el estudio realizado por Eadie y Bowker (10), las puntuaciones más altas de calidad de vida se asociaron con tiempos quirúrgicos superiores a dos años. Esto fue principalmente para el dominio del habla, que está de acuerdo con las observaciones de Metcalfe et al. (31) y puede estas relacionado con la posibilidad de mejores métodos de rehabilitación del habla y el lenguaje en la actualidad.

Después de una laringectomia total los pacientes deben aprender una nueva forma de comunicación oral y como tratar con los cambios en la respiración y la deglución. Aunque la literatura muestra que gran parte de estos pacientes logran superar estos desafíos 12 meses posterior a la cirugía, todavía hay algunos individuos que sufren un impacto significativo en su calidad de vida a largo plazo (15,31,32).

En comparación con los pacientes que decidieron no rehabilitarse, los pacientes que utilizaron la prótesis traqueoesofagica tuvieron puntuaciones UW-QOL significativamente mejores en el dominio del habla. Estos resultados sugieren que la prótesis puede considerarse el mejor método de rehabilitación del lenguaje y el habla, lo que se traduce en una mejor calidad de vida y mejor satisfacción vocal. Estos datos están de acuerdo con Oozer et al.(15) y Balm et al. (33), quienes afirman que la restauración de la voz a través de la prótesis traqueoesofagica ofrece la mejor posibilidad de comunicación oral para pacientes que se han sometido a laringectomia total, y debe considerarse el estándar de oro para rehabilitación vocal.

Nuestra serie demostró que el UW-QOL es una herramienta de evaluación importante y su incorporación en la práctica clínica es de gran relevancia ya que puede ayudar a mejorar en medir la efectividad de los tratamientos y sus secuelas.

La calidad de vida de estos pacientes puede mejorarse mediante intervenciones que apoyen el impacto de la enfermedad y sus tratamiento (34,35). La rehabilitación vocal es superior y necesaria con la prótesis traqueoesofagica para mejorar la calidad de vida por lo que es importante la capacitación para su uso y mantenimiento a un equipo multidisciplinario, así como un tratamiento oncológico coherente dirigido a la atención integral de los pacientes (34).

CONCLUSIONES

La población incluida en el estudio, fue compuesta en su mayoría por hombres de bajo nivel educativo con etapa clínica avanzada, que se habían sometido a laringectomia total con linfadenectomia cervical bilateral y radioterapia adyuvante, fueron rehabilitados predominantemente con prótesis traqueoesofagica.

En el momento de la entrevista la mayoría de los pacientes presentaban emisión de voz. Hubo una mejoría significativa en la calidad de vida después del tratamiento y la mayoría de los pacientes considero la calidad de vida en el momento de la entrevista de excelente a muy buena.

Los resultados mostraron que las peores puntuaciones de calidad de vida para los pacientes que se habían sometido a laringectomia total fueron en los dominios de funcionalidad del hombro y habla.

El valor medio de la puntación compuesta para la calidad de vida revelo que los pacientes evaluaron positivamente su calidad de vida. Dentro del dominio del habla el que solo se puedan comunicar con sus familiares y amigos fue la variable que se asoció con una menor calidad de vida y lo que determino que este tuviera tan baja calificación según el cuestionario UW-QOL.

BIBLIOGRAFIA

1. Secretaria de Salud. Compendio del Registro Histopatológico de las Neoplasias en México. Mortalidad y Morbilidad. Dirección General de Epidemiología.; 2003.
2. Jemal A, Siegel S, Ward E, Hao Y, Xu J, Thun M. Cancer statistics 2009. CA Cancer J Clin. 2009;59:225-49.
3. Contreras R, Niklitschek B, Paredes W, Maass JC. Cáncer laríngeo hipofaríngeo. Evaluación en el Hospital San Juan de Dios. Otorrinolaringol Cir Cab- Cuello. 2001;61:19-30.
4. Béjar P M, Cevo J, Romero MI, Iñiguez S R. Mortalidad nacional en otorrinolaringología. Rev Otorrinolaringol Cir Cabeza Cuello. 2007;67(1).
5. www.cancer.org. Laryngeal and hypopahryngeal cancers overview: Survival rates for laryngeal and hypopharygeal cancers by stage. American Cancer Society; 2016.
6. Million R, Cassisi N, Clark J. Cancer of the head and neck. In: V.T. De Vita. Lippincott Co; 1989. 488-590 p.
7. Torrente A M, Yeomans A L, Abud P M, Ojeda F JM. Distribución relativa de genotipos de virus papiloma humano en muestras de carcinoma escamoso de laringe. Rev Otorrinolaringol Cir Cabeza Cuello. 2009;69(2).
8. Canis M, Ihler F, Martin A, Wolff HA, Matthias C, Steiner W. Results of 226 patients with T3 laryngeal carcinoma after treatment with transoral laser microsurgery: Laryngeal carcinoma after transoral laser microsurgery. Head Neck. 2014;36(5):652-9.
9. Williamson J, Ingrams D, Jones H. Quality of life after treatment of laryngeal carcinoma: a single centre cross-sectional study. Ann R Coll Surg Engl. 2011;93(8):591-5.
10. Eadie TL, Bowker BC. Coping and Quality of Life after Total Laryngectomy. Otolaryngol Neck Surg. 2012;146(6):959-65.
11. Cady J. Laryngectomy: Beyond Loss of Voice—Caring for the Patient as a Whole. Clin J Oncol Nurs. 2002;6(6):347-51.

12. Teruya N, Sunagawa Y, Toyosato T, Yokota T. Association between Daily Life Difficulties and Acceptance of Disability in Cancer Survivors after Total Laryngectomy: a Cross-Sectional Survey. Asia-Pac J Oncol Nurs. 2019;6(2):170.
13. Vilaseca I, Chen AY, Backscheider AG. Long-term quality of life after total laryngectomy. Head Neck. 2006;28(4):313-20.
14. Noonan BJ, Hegarty J. The Impact of Total Laryngectomy: The Patient's Perspective. Oncol Nurs Forum. 2010;37(3):293-301.
15. Oozeer NB, Owen S, Perez BZ, Jones G, Welch AR, Paleri V. Functional status after total laryngectomy: cross-sectional survey of 79 laryngectomees using the Performance Status Scale for Head and Neck Cancer. J Laryngol Otol. 2010;124(4):412-6.
16. Major MS, Bumpous JM, Flynn MB, Schill K. Quality of Life After Treatment for Advanced Laryngeal and Hypopharyngeal Cancer: The Laryngoscope. 2001;111(8):1379-82.
17. Krishnan S, Maclean J. Practice of laryngectomy rehabilitation interventions: a perspective from Australia. Curr Opin Otolaryngol Head Neck Surg. 2013;1.
18. Van der Molen L, Kornman AF, Latenstein MN, van den Brekel MWM, Hilgers FJM. Practice of laryngectomy rehabilitation interventions: a perspective from Europe/the Netherlands. Curr Opin Otolaryngol Head Neck Surg. 2013;21(3):230-8.
19. Krishnamurthy A, Khwajamohiuddin S. Analysis of Factors Affecting the Longevity of Voice Prosthesis Following Total Laryngectomy with a Review of Literature. Indian J Surg Oncol. 2018;9(1):39-45.
20. Timmermans AJ, Krap M, Hilgers FJ, van den Brekel MW. Speech rehabilitation following a total laryngectomy. Ned Tijdschr Tandheelkd. 2012;119:357-61.
21. Polat B, Orhan KS, Kesimli MC, Gorgulu Y, Ulusan M, Deger K. The effects of indwelling voice prosthesis on the quality of life, depressive symptoms, and self-esteem in patients with total laryngectomy. Eur Arch Otorhinolaryngol. 2015;272(11):3431-7.
22. Attieh AY, Searl J, Shahaltough NH, Wreikat MM, Lundy DS. Voice restoration following total laryngectomy by tracheoesophageal prosthesis: Effect on patients' quality of life and voice handicap in Jordan. Health Qual Life Outcomes. 2008;6(1):26.
23. Deore N, Palav R, Kazi R, Shah R, Jagade M, Kapila M. A brief review of voice restoration following total laryngectomy. Indian J Cancer [Internet]. 2011;48(1):99.
24. Moukarbel RV, Doyle PC, Yoo JH, Franklin JH, Day AMB, Fung K. Voice-related quality of life (V-RQOL) outcomes in laryngectomees. Head Neck. 2011;33(1):31-6.
25. Tiple C, Drugan T, Dinescu F, Mureşan R, Chirilă M, Cosgarea M. The impact of vocal rehabilitation on quality of life and voice handicap in patients with total laryngectomy. J Res Med Sci. 2016;21(1):127.
26. Hassan SJ, Weymuller EA. Assessment of quality of life in head and neck cancer patients. Head Neck.1993;15(6):485-96.
27. Weymuller, Jr EA, Alsarraf R, Yueh B, Deleyiannis FW-B, Coltrera MD. Analysis of the Performance Characteristics of the University of Washington Quality of Life Instrument and Its Modification (UW-QOL-R). Arch Otolaryngol Neck Surg. 2001;127(5):489.
28. Rogers SN, Gwanne S, Lowe D, Humphris G, Yueh B, Weymuller EA. The addition of mood and anxiety domains to the University of Washington quality of life scale. Head Neck. 2002;24(6):521-9.
29. Silveira AP, Gonçalves J, Sequeira T, Ribeiro C, Lopes C, Monteiro E, et al. Patient reported outcomes in head and neck cancer: selecting instruments for quality of life integration in clinical protocols. Head Neck Oncol. 2010
30. Vartanian JG, Carvalho AL, Yueh B, Furia CLB, Toyota J, McDowell JA, et al. Brazilian–Portuguese validation of the University of Washington Quality of Life Questionnaire for patients with head and neck cancer. Head Neck. 2006;28(12):1115-21.
31. Metcalfe CW, Lowe D, Rogers SN. What patients consider important: Temporal variations by early and late stage oral, oropharyngeal and laryngeal subsites. J Cranio-Maxillofac Surg. 2014;42(5):641-7.
32. Silveira AP, Gonçalves J, Sequeira T, Ribeiro C, Lopes C, Monteiro E, et al. Geriatric oncology: comparing health related quality of life in head and neck cancer patients. Head Neck Oncol. 2011;3:3.
33. Balm AJM, van den Brekel MWM, Tan IB, Hilgers FJM. The indwelling voice prosthesis for speech rehabilitation after total laryngectomy: a safe approach. Otolaryngol Pol. 2011;65(6):402-9.
34. Gonçalves JJ, Rocha ÁM. A decision support system for quality of life in head and neck oncology patients. Head Neck Oncol. 2012;4:3.
35. Lang H, France E, Williams B, Humphris G, Wells M. The psychological experience of living with head and neck cancer: a systematic review and meta-synthesis: Review and meta-synthesis of the experience of head and neck cancer. Psychooncology. 2013;22(12):2648-63.

CURSO INTERNACIONAL DE VÉRTIGO FESORMEX 2021

Avalado por el CMORL

CONFERENCIAS POR: zoom

FESORMEX

COORDINADOR GENERAL:
DR. JOSÉ REGINO MONTOYA VALDEZ

FECHAS EN 4 MÓDULOS:
JULIO - 17, 24, 31 / AGOSTO - 07

COSTOS:
SOCIO FEDERADO $ 500.00

NO SOCIOS, RESIDENTES
Y ESPECIALIDAD AFÍN, $ 750.00

EXTRANJERO $ 50 USD

FESORMEX

	Sábado 17 de Julio | Módulo 1
Coordinador General	Dr. Regino Montoya Valdez
Coordinador	Dr. Andrés Sánchez González
11:00 - 11:30	Puntos claves embriológicas y anatómicas para la aplicación medica del oído interno. Dr. Alfredo Núñez Castruita
11:30 - 12:00	Neurobiología del sistema vesticular Dr. Enrique Soto Eguibar
12:00 - 12:30	Exploración y abordaje clínico del paciente con vértigo Dr. Eduardo Martín Sanz
12:30 - 13:00	Vincha Shimp para mejorar la especificidad HIT. /frecuencia para evaluar el VOR Dr. Ricardo D'Albora
13:00 - 13:30	Sesión de preguntas y respuestas

CURSO INTERNACIONAL DE VÉRTIGO FESORMEX 2021

	Sábado 24 de Julio | Módulo 2
Coordinador General	Dr. Regino Montoya Valdez
Coordinador	Dr. Jesús Martínez Elizondo
11:00 - 11:30	Interpretación de resultados en la posturografía en inclinación angular Dr. Ricardo D'Albora
11:30 - 12:00	Pruebas y estudios complementarios en el paciente con vértigo Dr. Jorge Madrigal Duval
12:00 - 12:30	Síndrome vestibular agudo Dr. José Pinto Urzua
12:30 - 13:00	Ménière Claves en su diagnóstico y decisiones en el seguimiento y tratamiento Dra. Heloisa Coutinho de Toledo
13:00 - 13:30	Vértigo PPB (CSCP, CSCH, CSCA) Dr. Óscar Dorado Berumen
13:30 - 14:00	Sesión de preguntas y respuestas
	Sábado 31 de Julio | Módulo 3
Coordinador General	Dr. Regino Montoya Valdez
Coordinador	Dr. Carlos Radillo Martínez S.
11:00 - 11:30	¿ Migraña vestibular tan frecuente? TX/DX Dr. Andrés Sánchez González
11:30 - 12:00	Presbivestibulopatía su repercusión Dr. Arturo Alanís Ibarra
12:00 - 12:30	VPPB casos especiales Dr. Nicolás Pérez Fernández
12:30 - 13:00	Patología central con síntomas vestibulares casos especiales Dr. Alonso Meza Medina
13:00 - 13:30	Vértigo y mareo de origen cerebeloso Dr. Justiano Zea
13:30 - 14:00	Sesión de preguntas y respuestas
	Sábado 7 de Agosto | Módulo 4
Coordinador General	Dr. Regino Montoya Valdez
Coordinador	Dr. Arturo Alanís Ibarra
11:00 - 11:30	Papel del gabinete otoneurológico en la preparación de la rehabilitación vestícular Dra. Lucía Arellano Cabrera
11:30 - 12:15	Taller de casos clínicos en patología vestícular y rehabilitación vestícular Dra. Diana Laura Baltazar Figueroa
12:15 - 13:00	Taller de Rehabilitación geriátrica Dra. Ivonne Calderón Leyva
13:00 - 13:45	Taller de Rehabilitación pediátrica Dra. Guadalupe Nogues Vizcaíno
13:45 - 14:15	Sesión de preguntas y respuestas

Mistan®
Etoricoxib

El estándar de oro de etoricoxib

- Es tan eficaz
- Es tan seguro
- Es tan accesible
- Es tan práctico
- Es tan versátil

Presentaciones[1]

Mistan® 60 mg

28 tabletas

Mistan® 120 mg

7 tabletas

14 tabletas

Mistan® 90 mg

28 tabletas

Referencia: 1. IFP de Mistan®
Reg. No. 356M2017 SSA IV
Aviso de Publicidad No.193300202C2042
Material de uso exclusivo para el profesional de la salud

SIEGFRIED RHEIN

Aytugre NS®

Fluticasona Suspensión 50 mcg

Es eficaz, seguro

y ahora forma parte de la familia

CHINOIN®

Reg. Núm. 158M2013 SSA IV

CHINOIN®